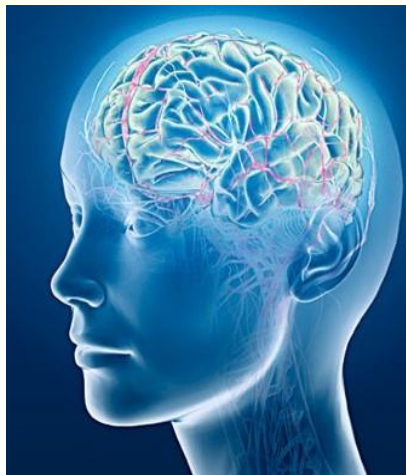


SIGNÁLY MOZKU I

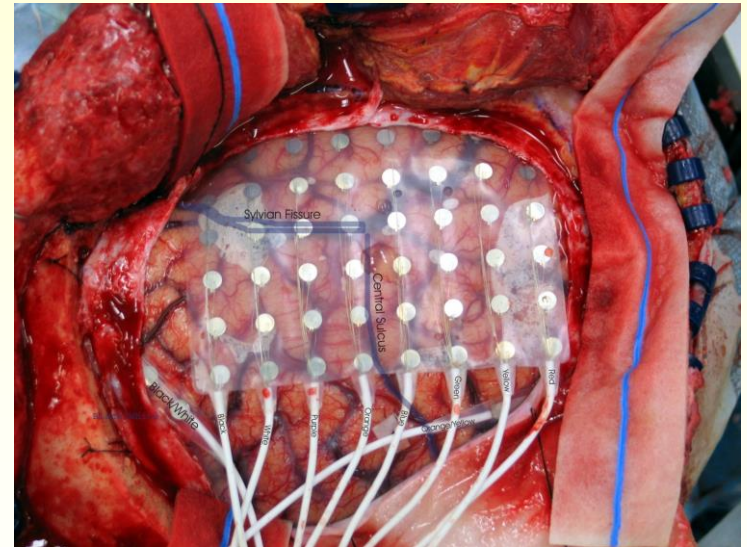
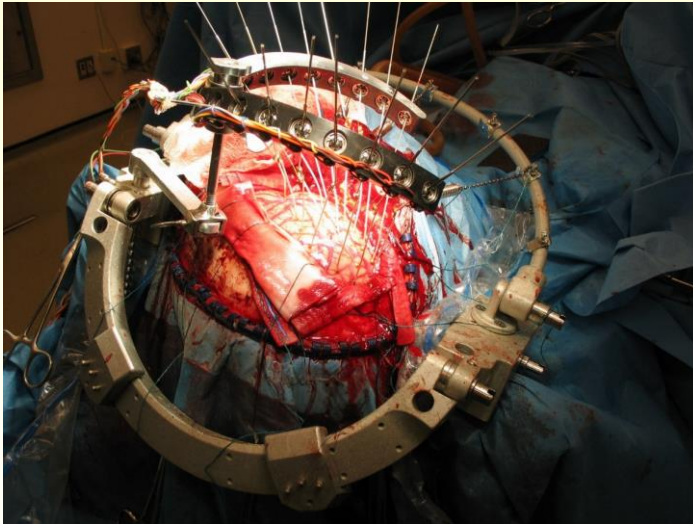
- **elektroencefalogram EEG**
 - **historie**
 - **system rozložení elektrod 10/20**
 - **základní typy zapojení**
 - **standardizace (snímání, přístroj, vyšetření)**
- **analýza EEG a způsoby zobrazení**
- **normální EEG**
- **artefakty**

Elektroencefalogram EEG

- **elektroencefalogram** je (grafická) reprezentace časové závislosti rozdílu elektrických potenciálů, snímaných z elektrod umístěných zpravidla na povrchu hlavy (skalpu) které vznikají jako důsledek **spontánní** elektrické aktivity mozku

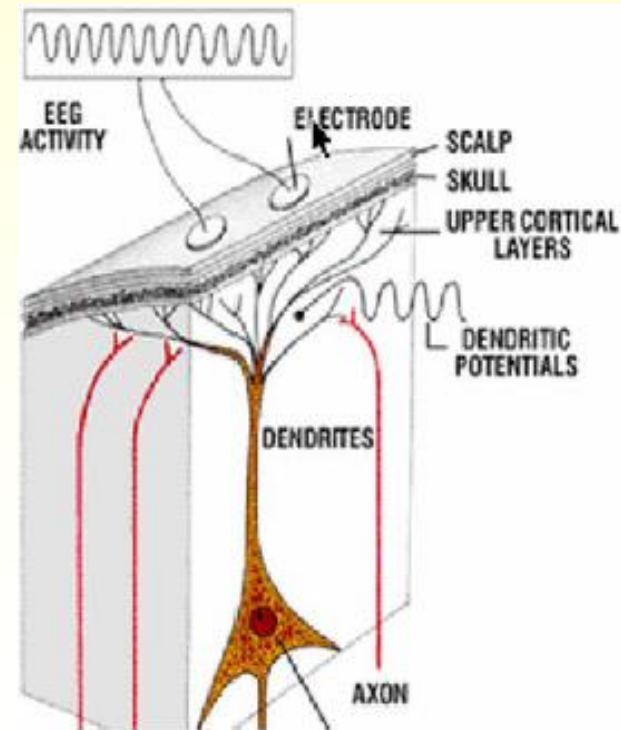
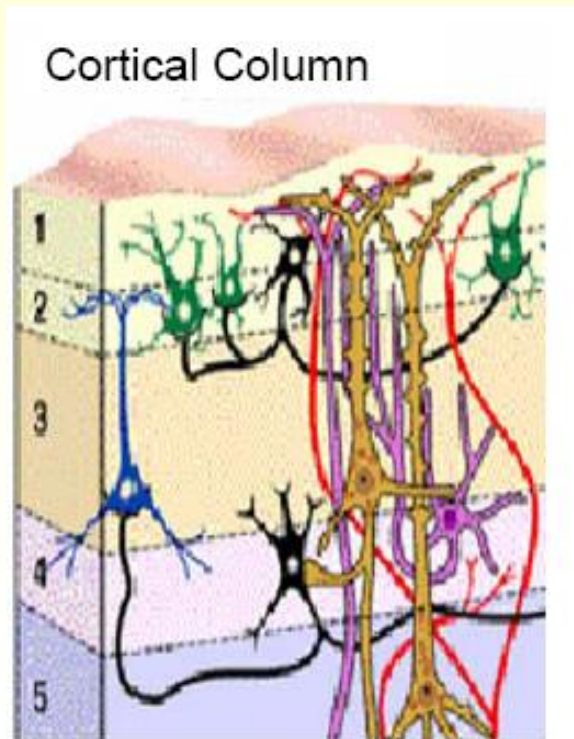


Elektrokortikogram ECoG

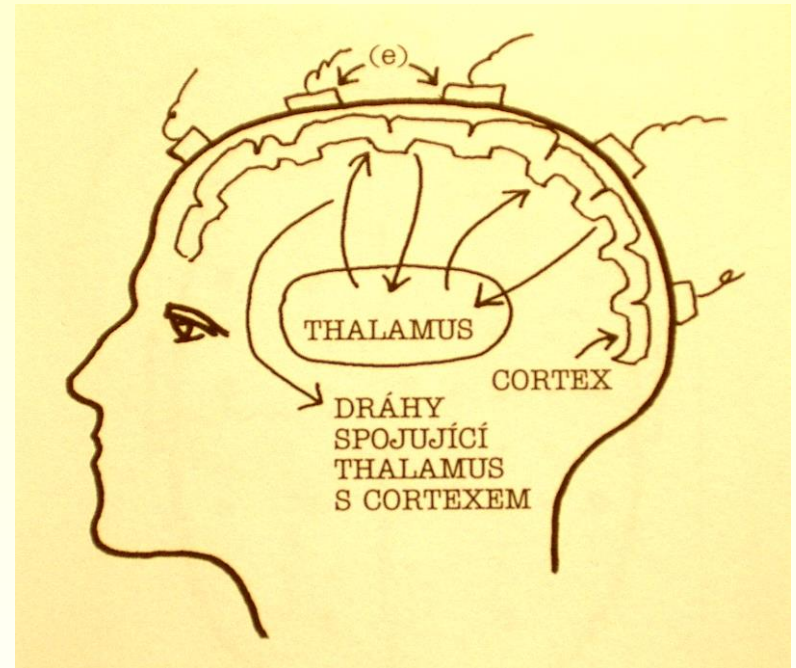
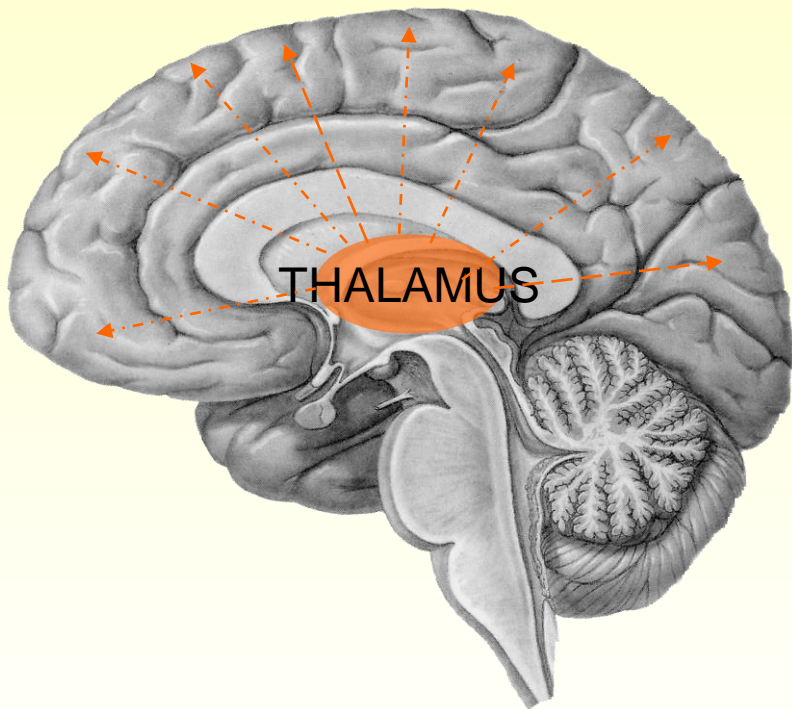


Elektroencefalogram

- **EEG** – metoda, u níž se v každém svodu snímá střední úroveň vzruchu lokální skupiny neuronů, které leží v určité oblasti mozkové kůry



Elektrická aktivita mozku




- **Elektrická aktivita mozku vzniká synchronizací činnosti neuronů kůry mozku, především synchronizací membránových potenciálů synaptodendritických struktur. Zásadně do této činnosti zasahuje thalamus.**

Elektroencefalogram


- **EEG umožňuje hodnotit:**
 - onemocnění epilepsií
 - různé formy poškození mozku
 - další poruchy centrální nervové soustavy
 - v řadě zemí se používá k definici mozkové smrti

Historie EEG

- 2. pol. 19 stol.
Richard Caton
- 1924
Hans Berger



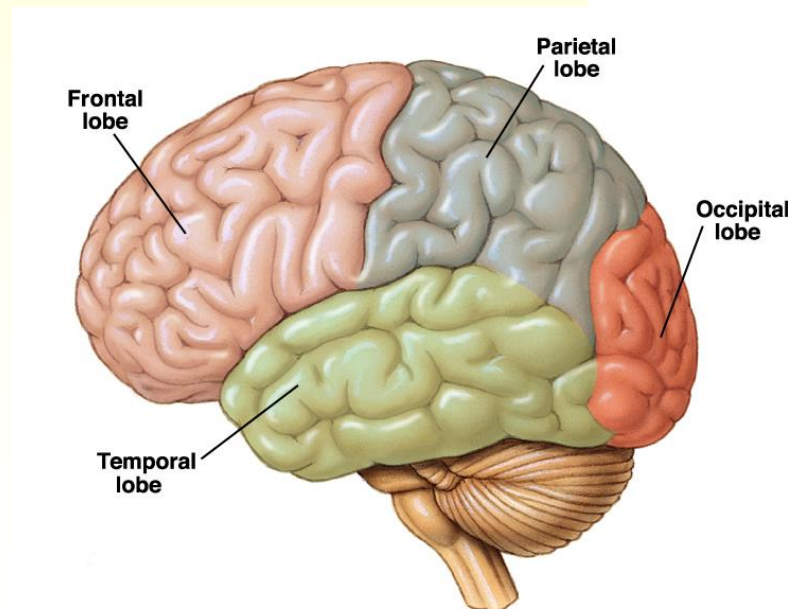
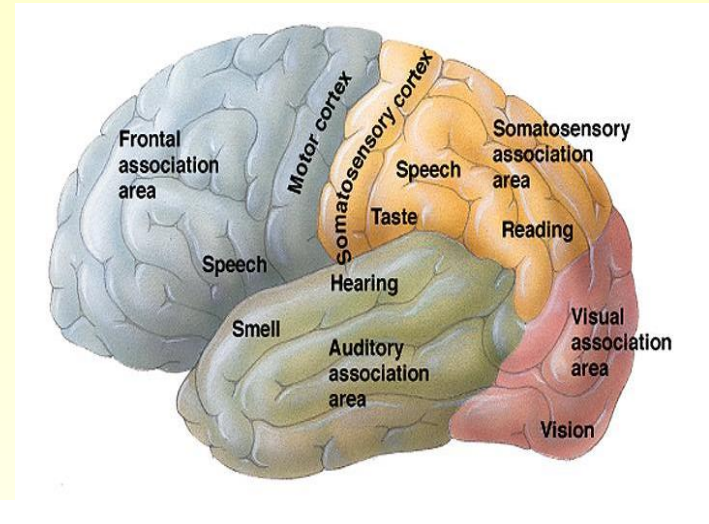
- 1950
William Grey Walter
- 1958
Herbert Jasper



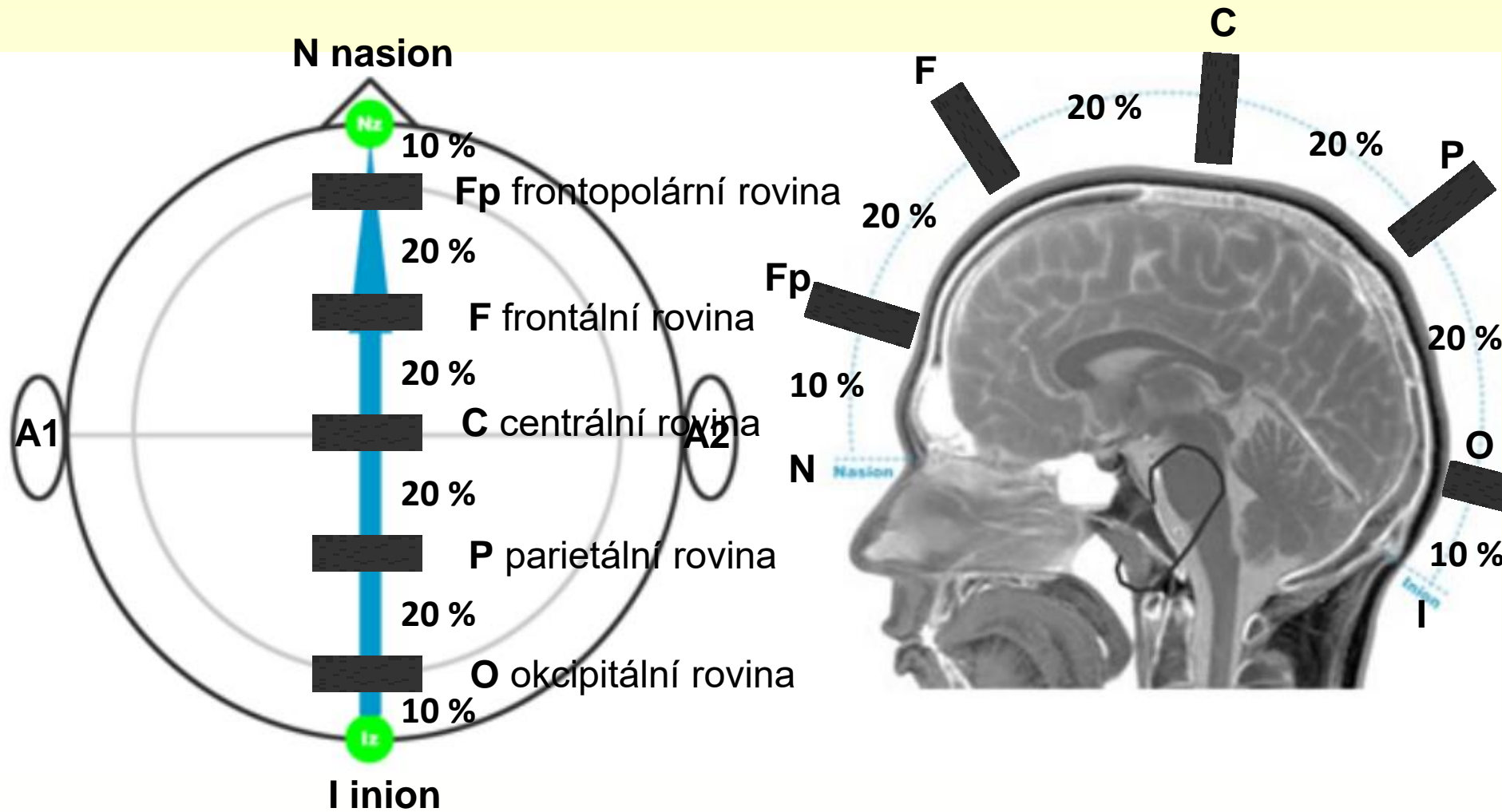
MOZEK

- laloky

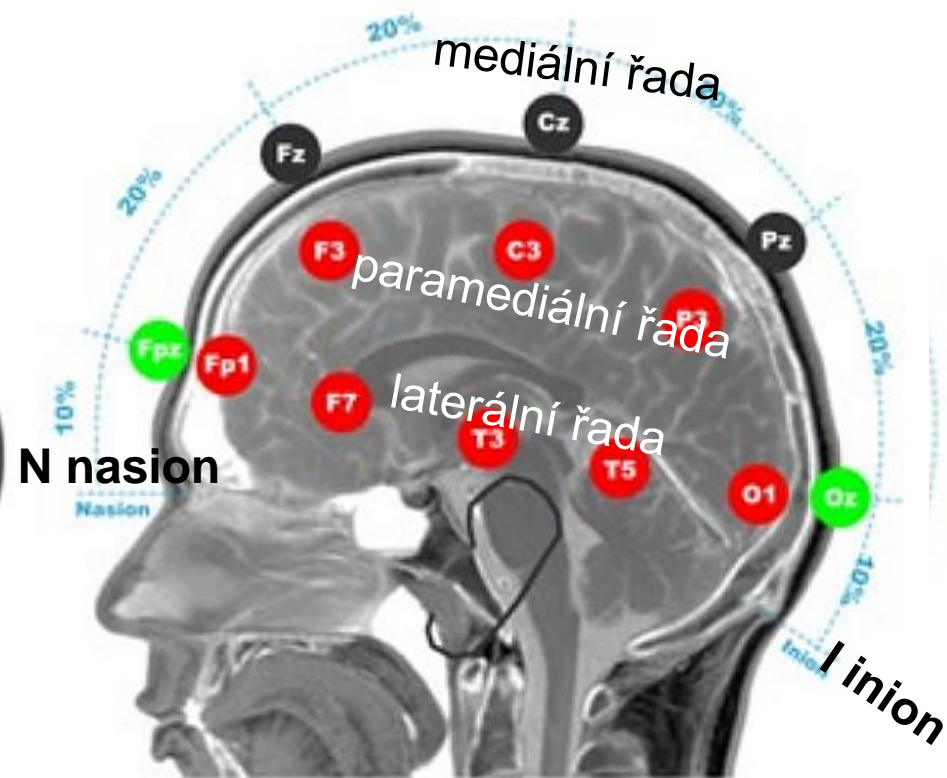
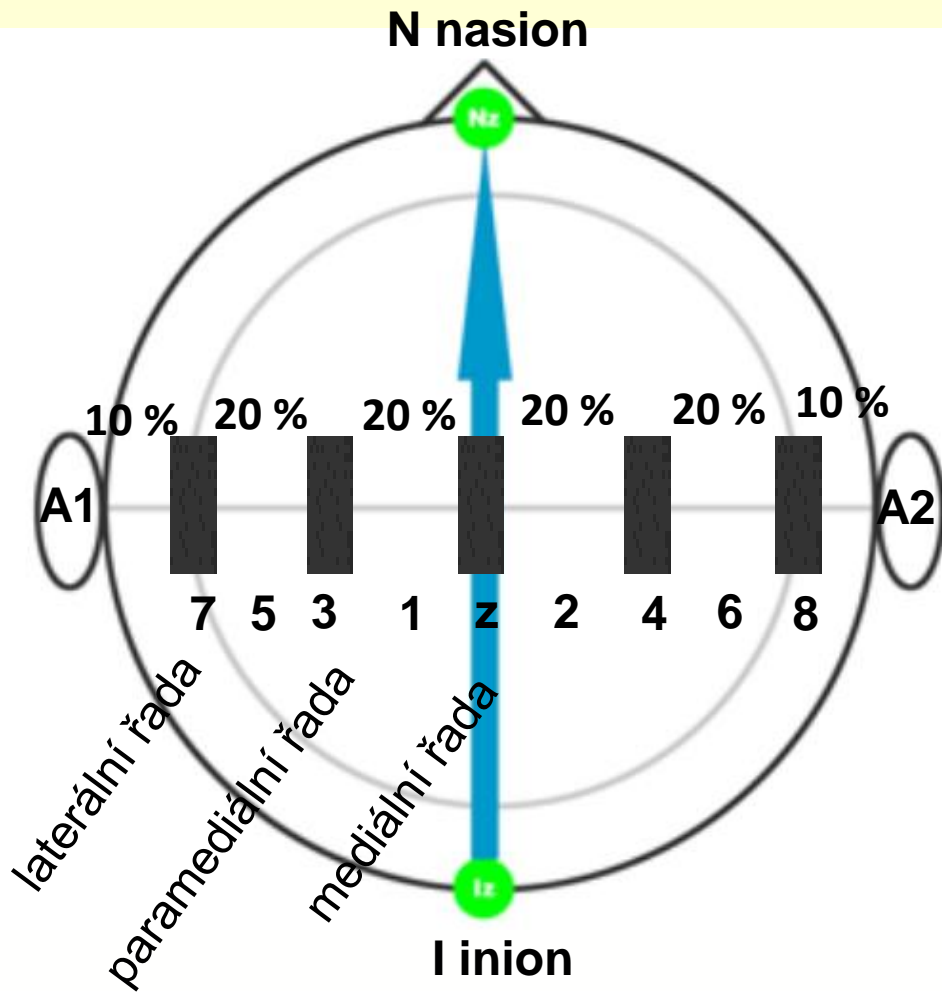
- čelní (frontální)
- temenní (parietální)
- týlní (occipitální)
- spánkový (temporální)



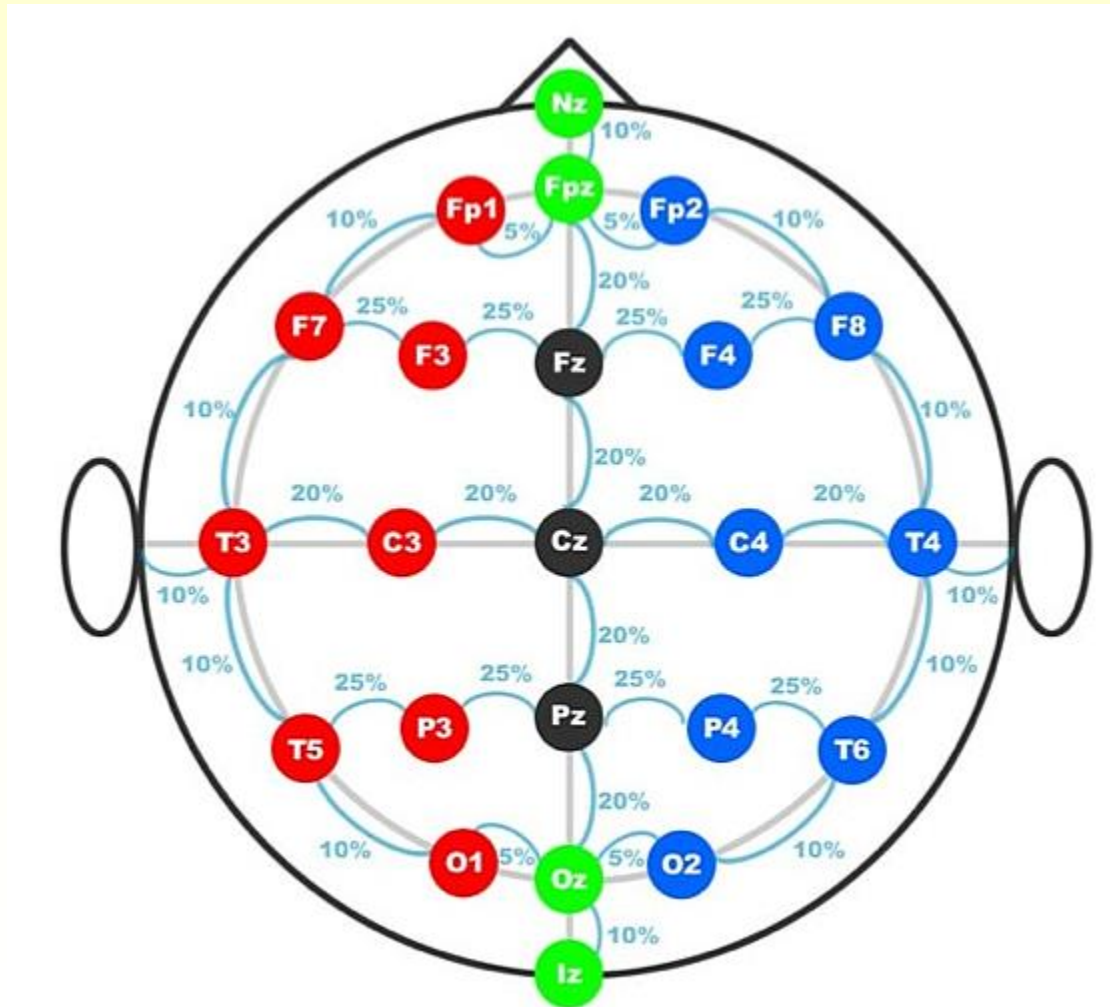
System rozložení elektrod 10/20



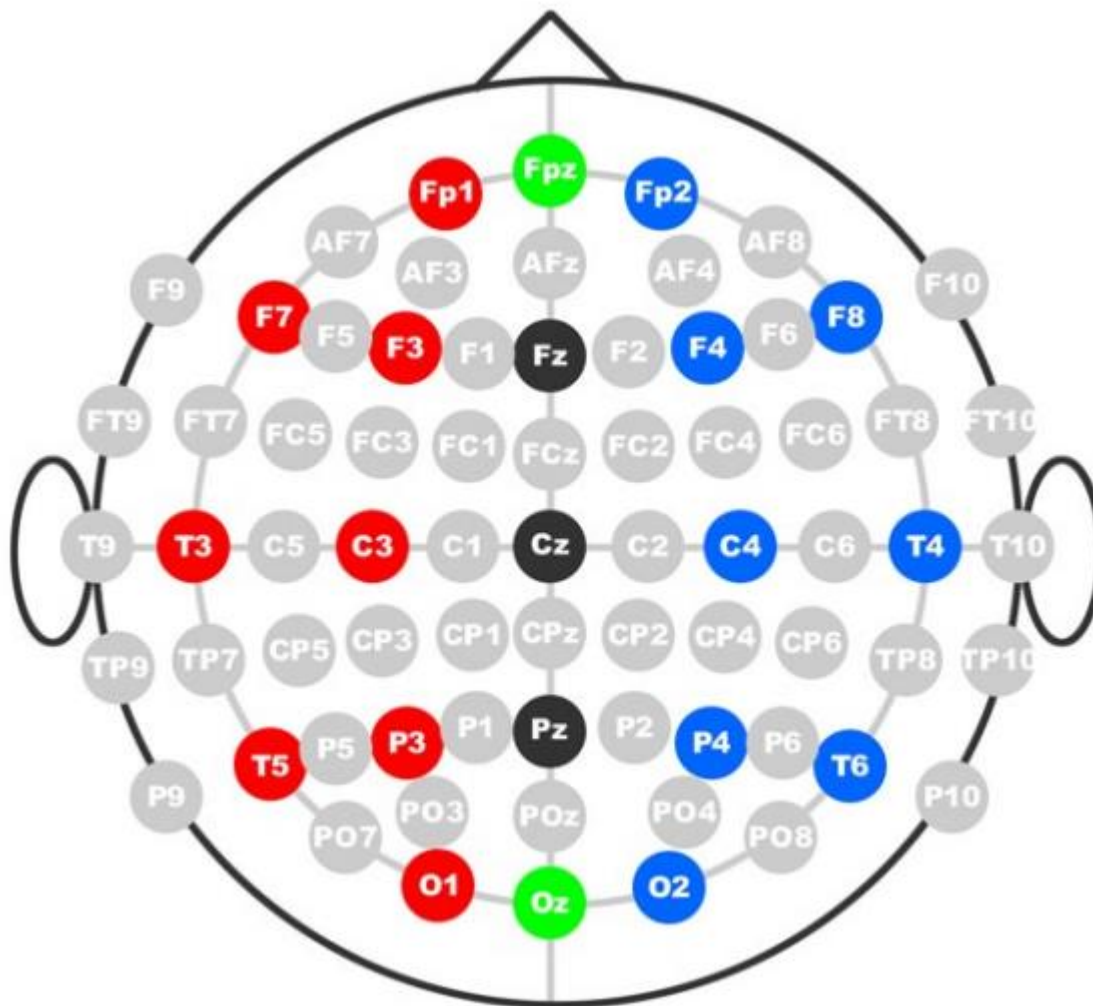
System rozložení elektrod 10/20



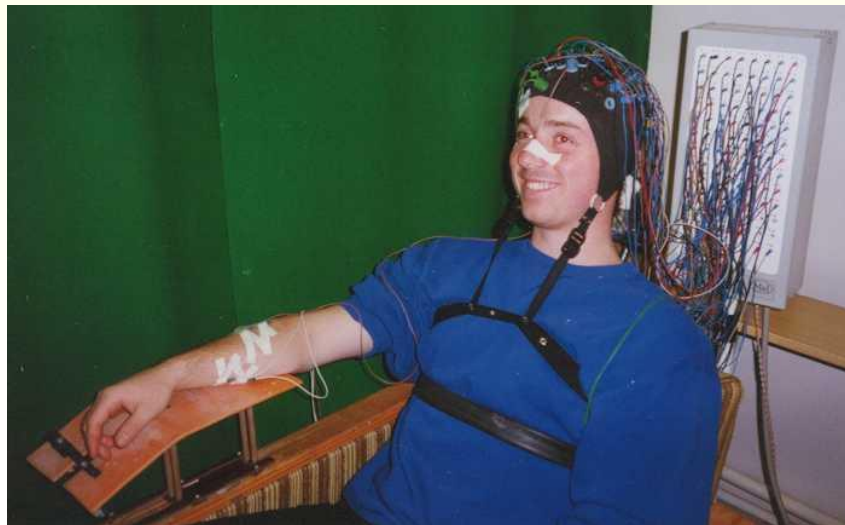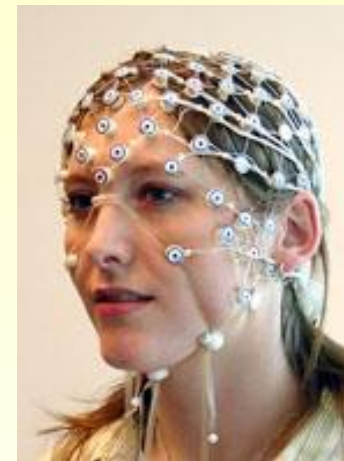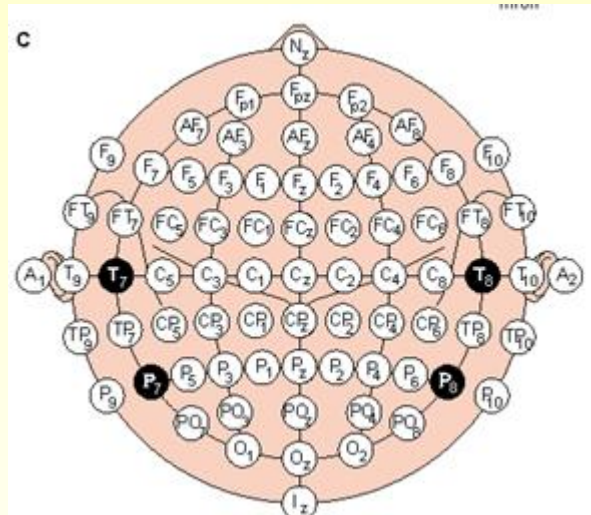
System rozložení elektrod 10/20



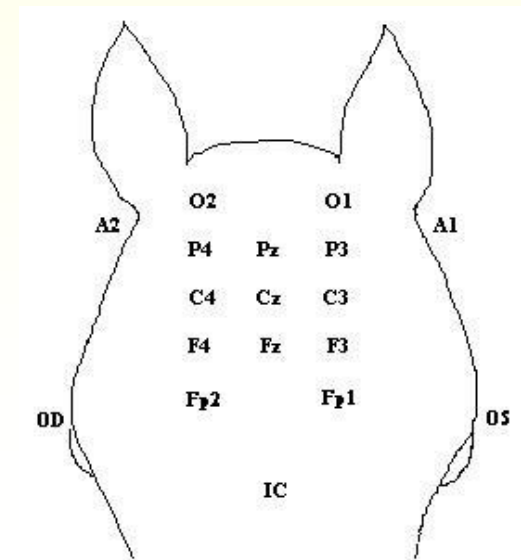
System rozložení elektrod 10/10



Systemy rozložení elektrod



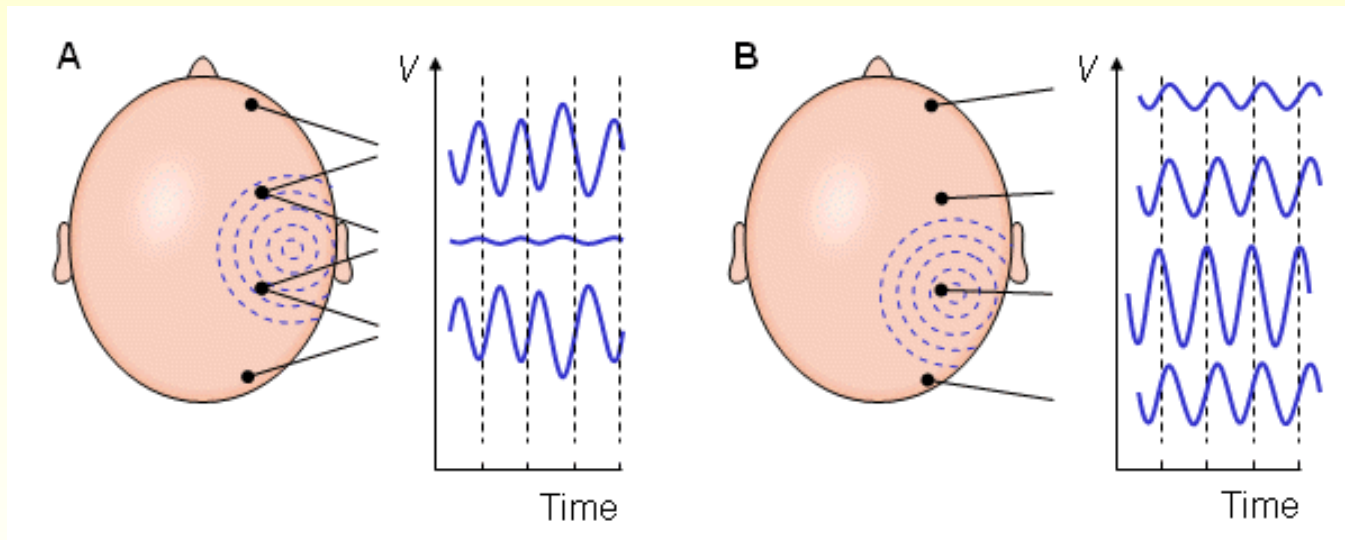
100 kanálový systém BrainScope



Základní typy zapojení

- (A) Bipolární

- (B) Referenční



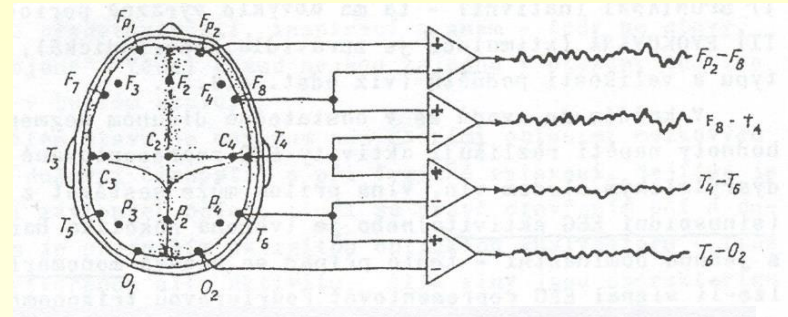
bipolární – určuje pouze relativní amplitudy a polarity; víceznačné ploché křivky; odolnější na artefakty; umožňuje přesnou lokalizaci ložiska

referenční – větší vlny, větší dynamika; horší lokalizace než u bipolárního zapojení; kontaminace referenční elektrody

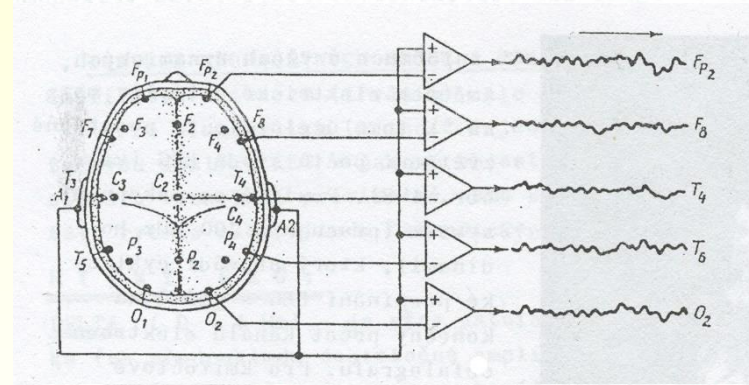
Co je výhodnější? Není jednoznačné

Základní typy zapojení

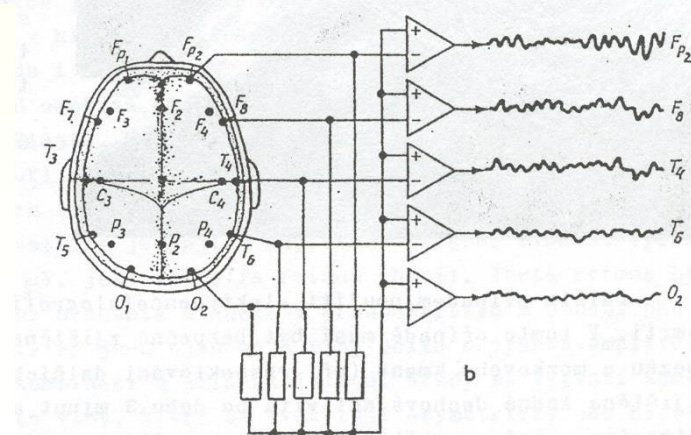
- (A) Bipolární



- (B) Referenční

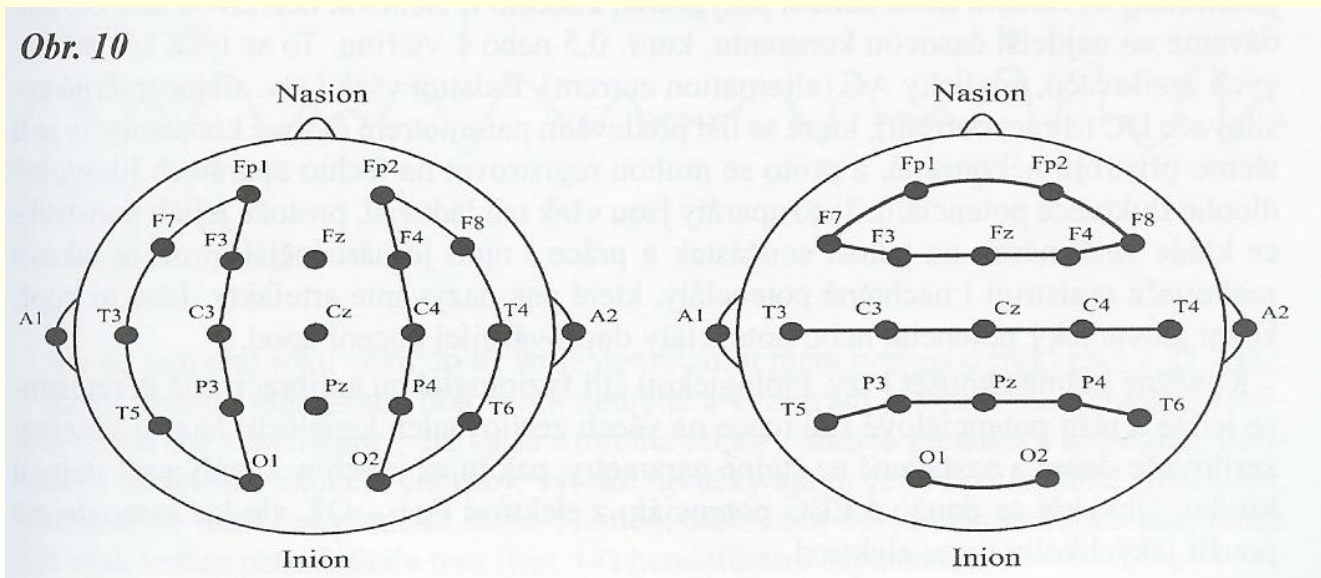


- (C) Zprůměrovaný



Základní druhy bipolárních zapojení

- longitudinální
- transverzální



Požadavky na metodologicky správné zapojení

- American Electroencephalographic Society:
Guideline:
- **použití standardních zapojení**
 - referenční
 - bipolární longitudinální
 - bipolární tranzversální
- + další s ohledem na specifické potřeby laboratoře
- ... vedení vodičů, ... fotostimulace, hyperventilace

Požadavky na EEG přístroj (AES)

- frekvenční obsah
 - spontánní EEG (0-70 Hz)
 - evokované potenciály (potenciály mozkového kmene až do 3 kHz)

spodní hranice vzorkovací frekvence $f_{vz}=200$ Hz

- mezní frekvence HP je 0,5 Hz
- mezní frekvence DP je 70 Hz
- síťový filtr používat minimálně
- dynamický rozsah $\pm 500 \mu V \Rightarrow$ (kvantování na 12 bitů)
- minimální počet kanálů je 8

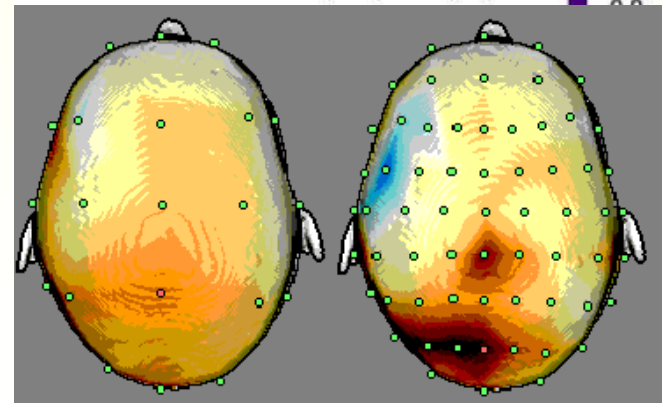
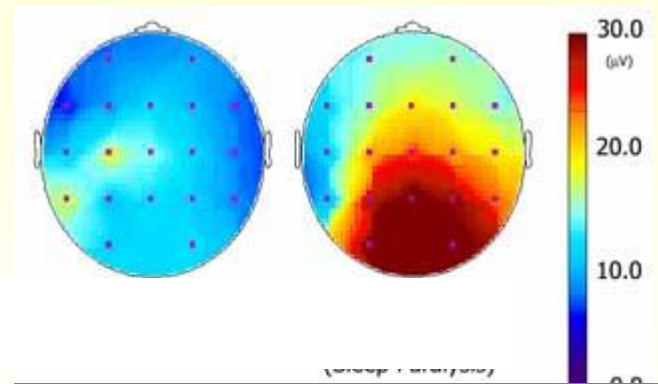
Aktivační metody

- hyperventilace
- fotostimulace
- spánková deprivace
- ...

Hodnocení EEG a způsoby zobrazení

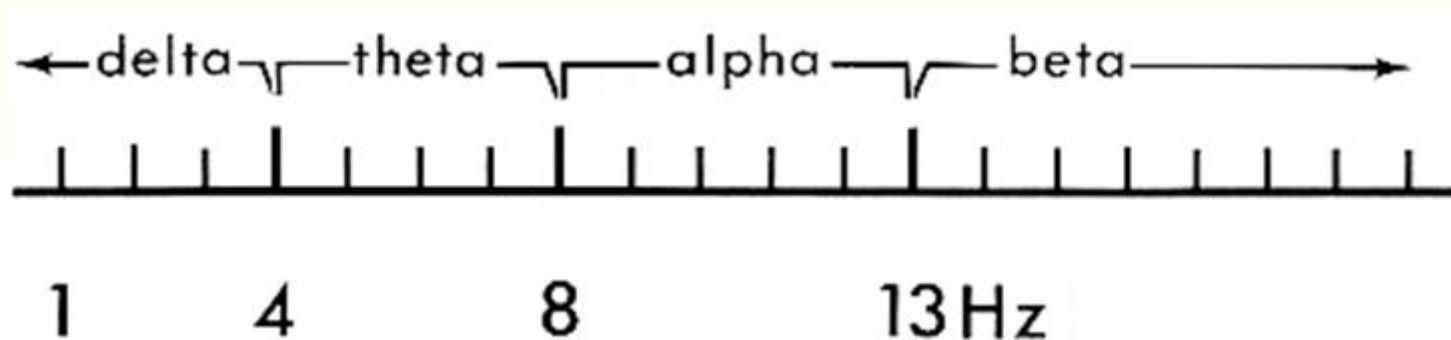
- nativní záznam
- aktivační metody
- celkem alespoň 20 min

- časová oblast
- frekvenční oblast
- mapování



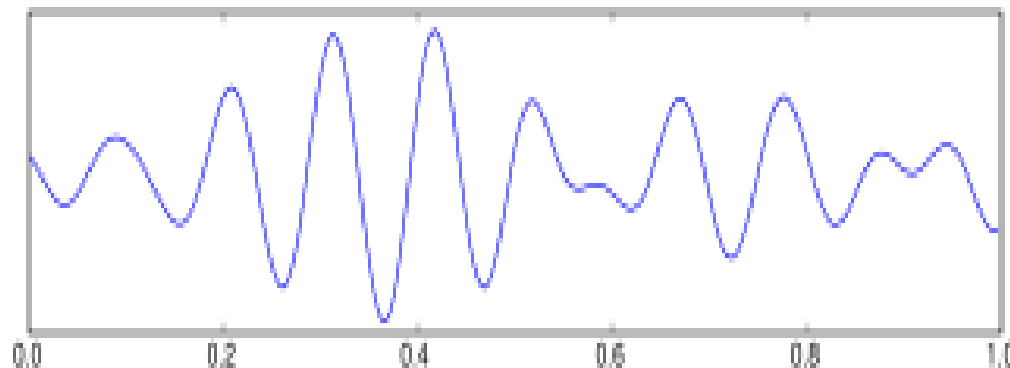
Hodnocení EEG v časové oblasti

- morfologie (tvary) vln
- amplituda
- frekvence
 - rytmická aktivita se klasifikuje jako
 - **Delta** - do 4 Hz
 - **Theta** - 4 - 8 Hz
 - **Alpha** - 8 - 13 Hz
 - **Beta** - 13 - 30 Hz



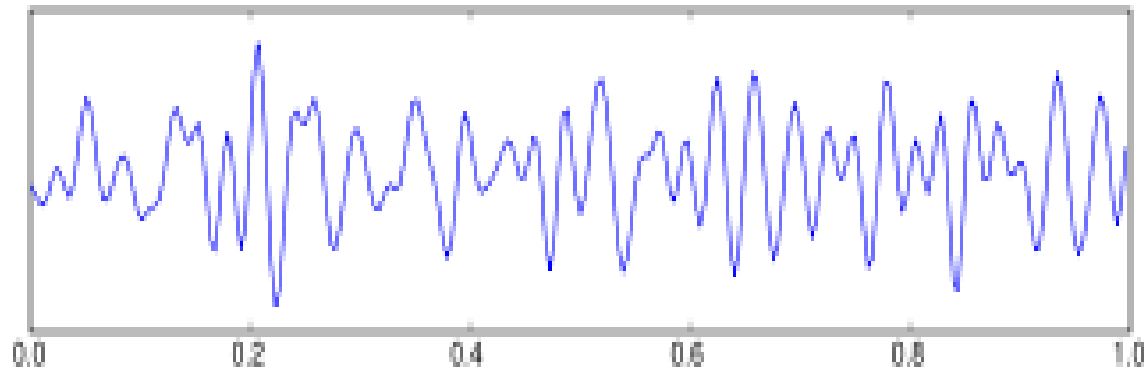
Alfa vlny

- Charakteristika:
 - frekvence: 8 -13 Hz
 - amplituda: 20 - 100 μV
- Lokalizace: okcipitálně
- Stav: relaxované bdění
 - alfa vlny nejsnáze pozorujeme v klidu, v sedě, se zavřenýma očima (u některých lidí to nefunguje)
 - při otevření očí dochází k potlačení alfa aktivity



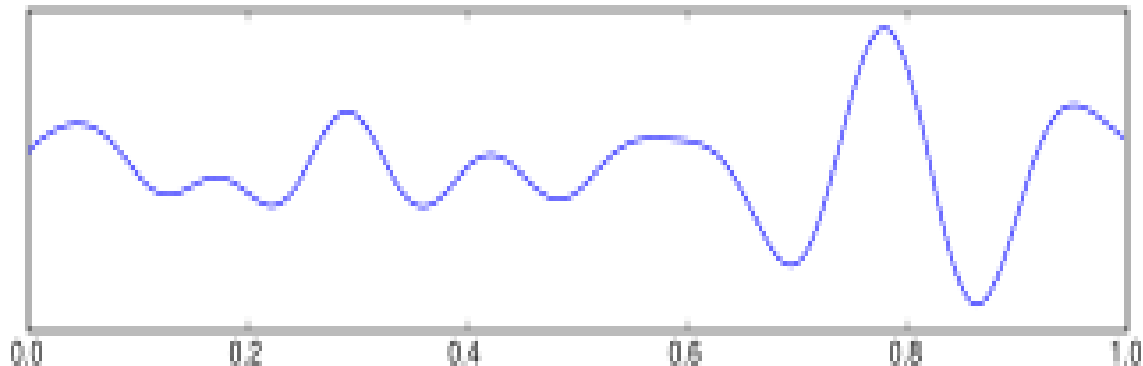
Beta vlny

- Charakteristika:
 - frekvence: 14-30 Hz
 - amplituda: 2-20 μV
- Lokalizace: frontálně
- Stav: duševní aktivita
 - nejčastější vlny



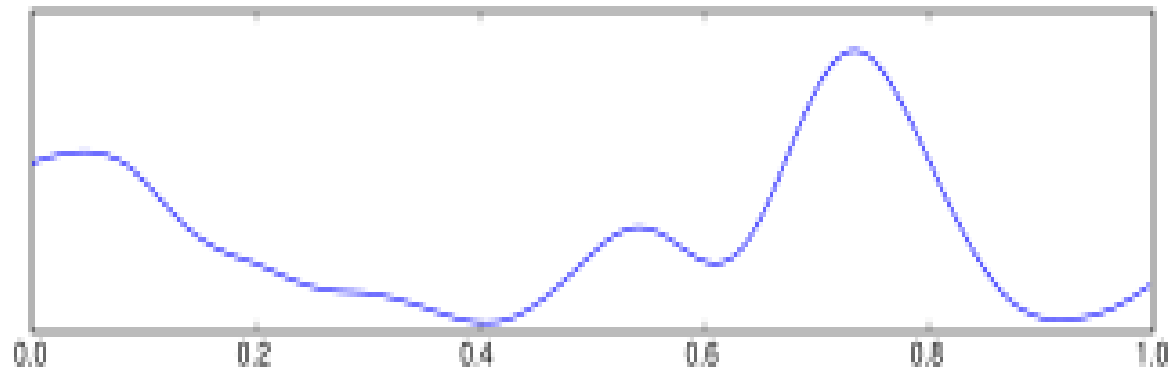
Theta vlny

- Charakteristika:
 - frekvence: 4 - 8Hz
 - amplituda: 20 - 100 μ V
- Lokalizace: frontálně, centrálně
- Stav: usínání
 - běžnější u dětí
 - některé studie uvádí vztah k emocím



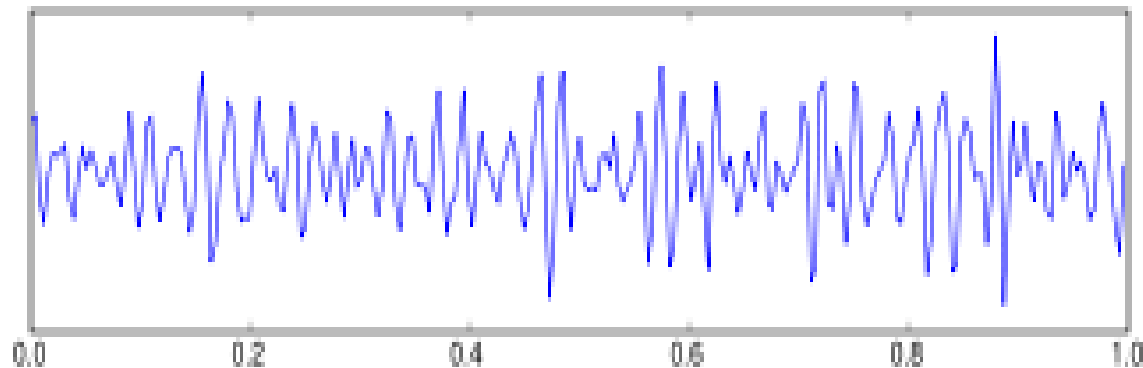
Delta vlny

- Charakteristika:
 - frekvence: .5 – 4 Hz
 - amplituda: 20 – 200 μ V
- Stav: spánek
 - u většiny lidí v hlubokém spánku
 - abnormální chování mozku, tumor, ...



Gama vlny

- Charakteristika:
 - frekvence: 30-50 (70) Hz
 - amplituda: 3-5 μ V
- Lokalizace: centrálně, okcipitálně
- Stav: volní pohyb, myšlení
 - předmětem výzkumů



Méně běžné vlny

- **Mu vlny:**
 - frekvence: 8-13Hz
 - lokalizace: centrálně
 - stav: zvýšená pozornost
 - ostré špičky se zakulacenou spodní částí
- **Lambda vlny:**
 - amplituda: 20-50 μ V
 - trojúhelníkový tvar

Ontogeneze

- 0 - 1 nepravidelná delta
- 1 - 3 dominantní théta 4-7 Hz
- 3 - 6 prealfa v pásmu théta vln 6-8 Hz
(tlumení otevřením očí)
- 5 - 7 objevuje se alfa

Normální EEG v dospělosti

- základní rytmus - alfa aktivita (8-13 Hz, ampl. 30-80 μV)
- alfa aktivita - vlastnost zdravého, bdělého, zralého mozku při zavřených očích
- mírná asymetrie - ascendenta strmější než descendenta
- při mentální zátěži větší symetrie

Normální EEG – typy vln

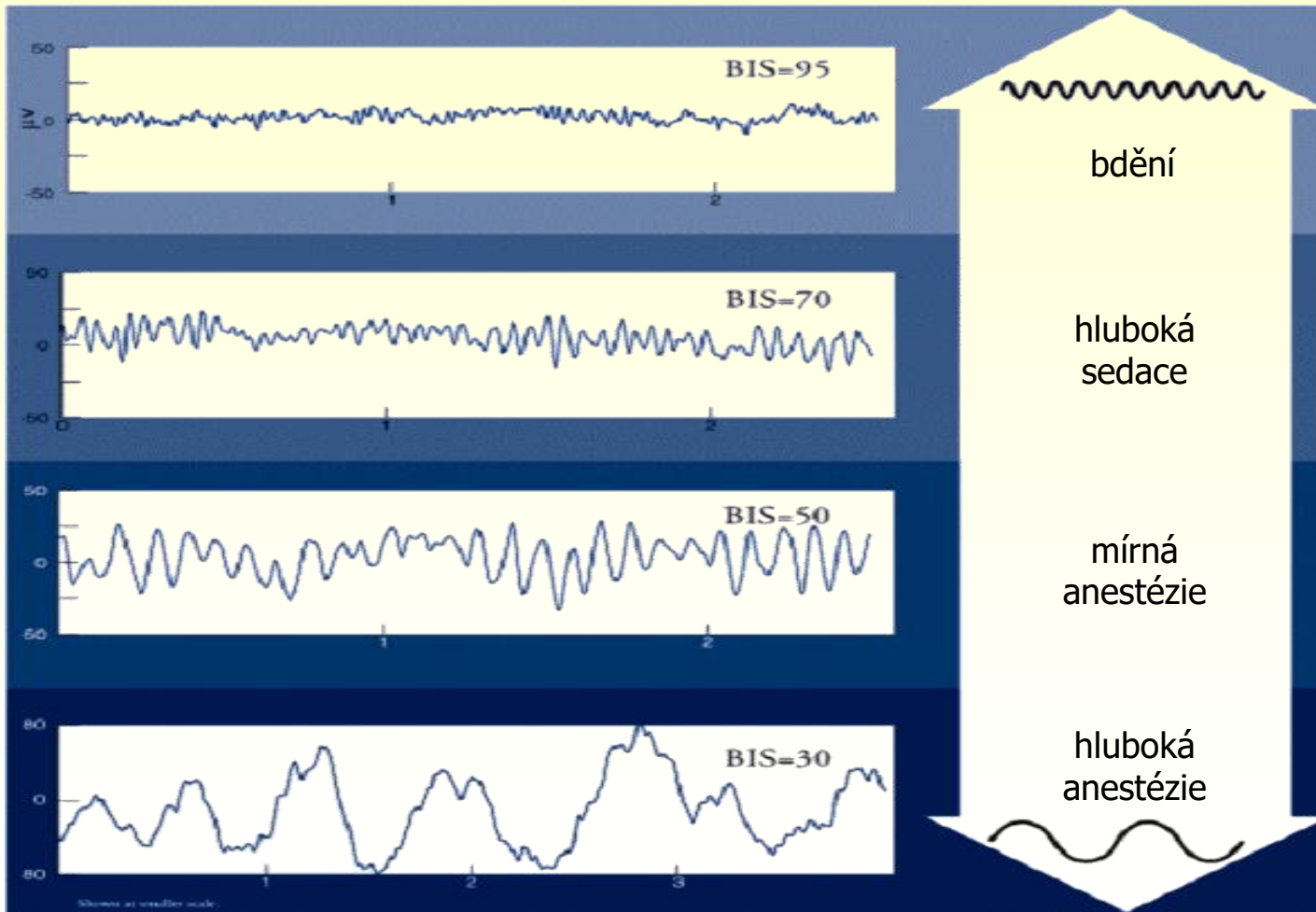
Rytmus	Frekvence (Hz)	Amplituda (uV)	Stav & Lokalizace
Alpha(α)	8 – 13	50 – 100	dospělí, relaxované bdění, zavřené oči. okcipitálně
Beta(β)	14 – 30	20	dospělí, duševní aktivita frontálně
Theta(θ)	4 – 7,5	nad 50	děti, dospělí při usínání, úzkost frontálně, centrálně
Delta(δ)	0,5 – 3,5	nad 50	spánek

Analýza EEG v neurologii

3 hlavní oblasti zájmu:

- **spontánní nezáchvatovitá aktivita**
(neparoxysmální, background)
- **spontánní záchvatovitá aktivita**
(paroxysmální)
- **evokované potenciály**

Monitorování hloubky anestézie

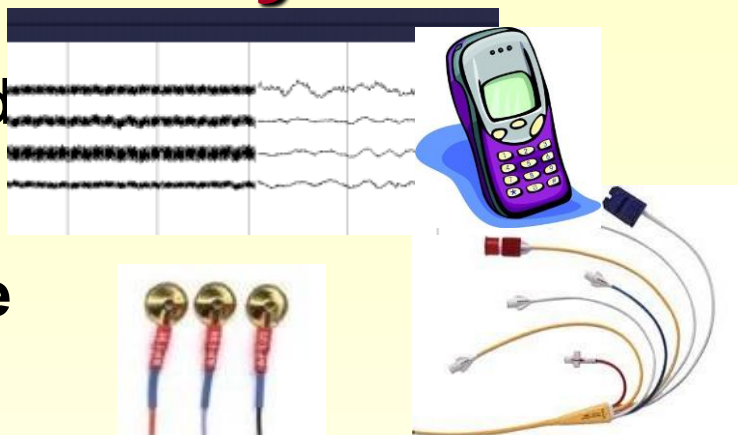

Změny v EEG signálu při anestézii

Artefakty v EEG

Artefakty z prostředí

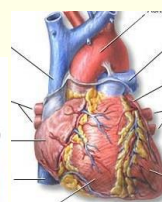
Síťový artefakt



Artefakty z přístroje

Elektrodový artefakt

Solný můstek



Artefakty z pacienta

EKG artefakt

EKG artefakt z kardiostimulátoru

Pulsový artefakt

Svalový artefakt

Oční artefakt z vertikálních pohybů bulbů

Oční artefakt z horizontálních pohybů bulbů

Oční artefakt při protéze bulbu

Oční artefakt při alfa atenuační reakci

Artefakt z pocení

