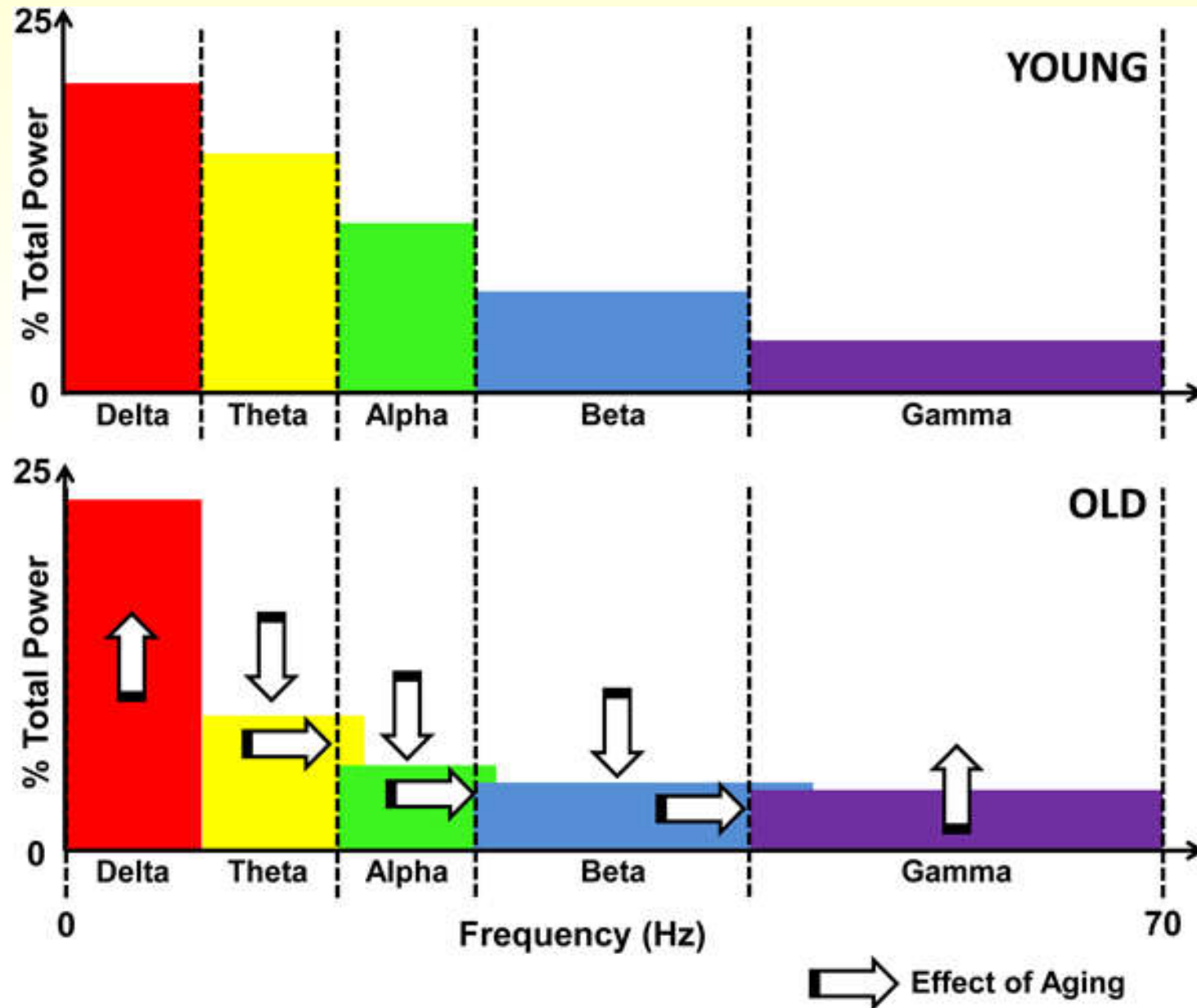


Signály mozku II

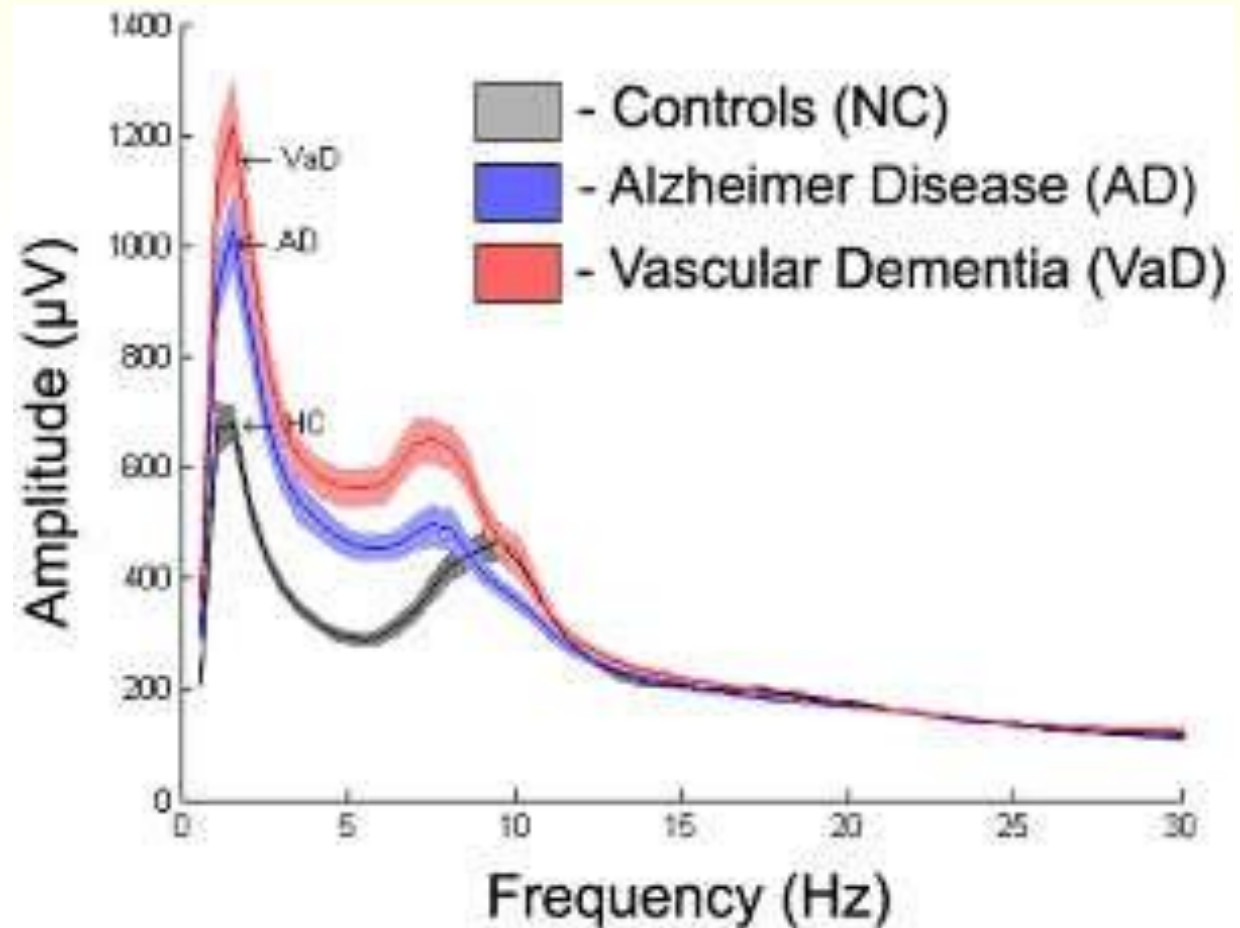
- **aging EEG**
- **abnormální EEG**
 - detekce epileptoformní aktivity
- **evokované potenciály (EP)**
 - analýza a zpracování EP
 - sluchové EP
 - zrakové EP
 - somatosenzorické EP
 - motorické EP

Vliv stárnutí v EEG spektru



Abnormální EEG


- abnormality základní aktivity
 - demence




Abnormální EEG

- abnormality základní aktivity
 - demence
 - zhmoždění


Pacient: H.L., chlapec 14 let 9 měsíců
EEG soubor: G:\Obnovena Data\####_vyuka_2006_07_let\6_EEG\ukazky\data\02_1759.eeg, datum vy
Výkonové spektrum. Od 693.0 s do 700.4 s záznamu.
<-- Levá strana Pravá strana -->




DELTA [1 - 4 Hz]




THETA [5 - 8 Hz]




ALPHA 1 [9 - 10 Hz]



ALPHA 2 [11 - 14 Hz]

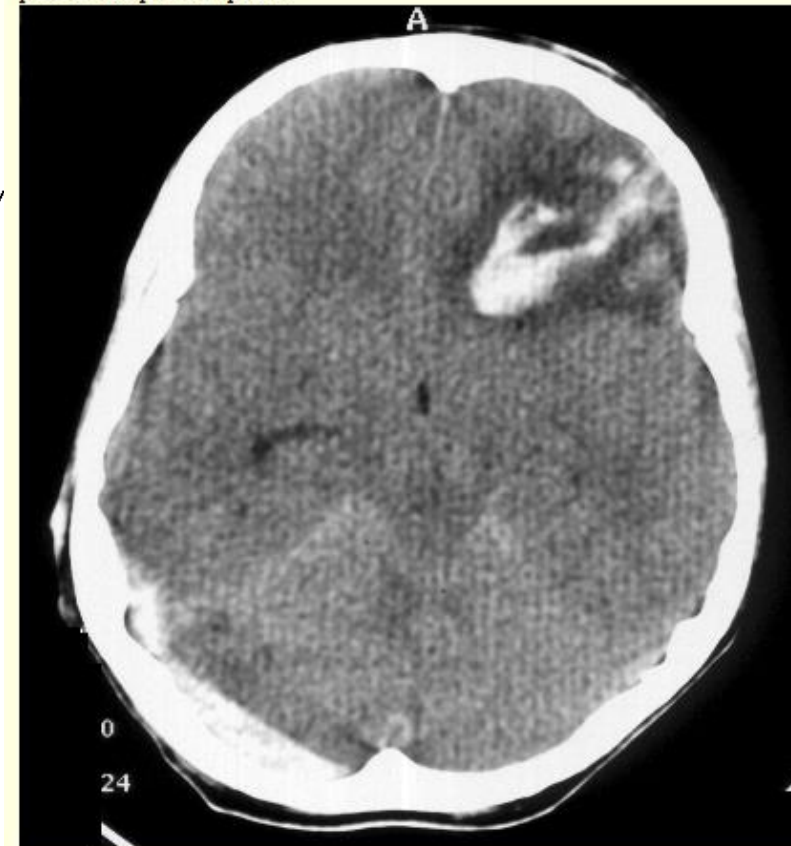

BETA 1 [15 - 20 Hz]



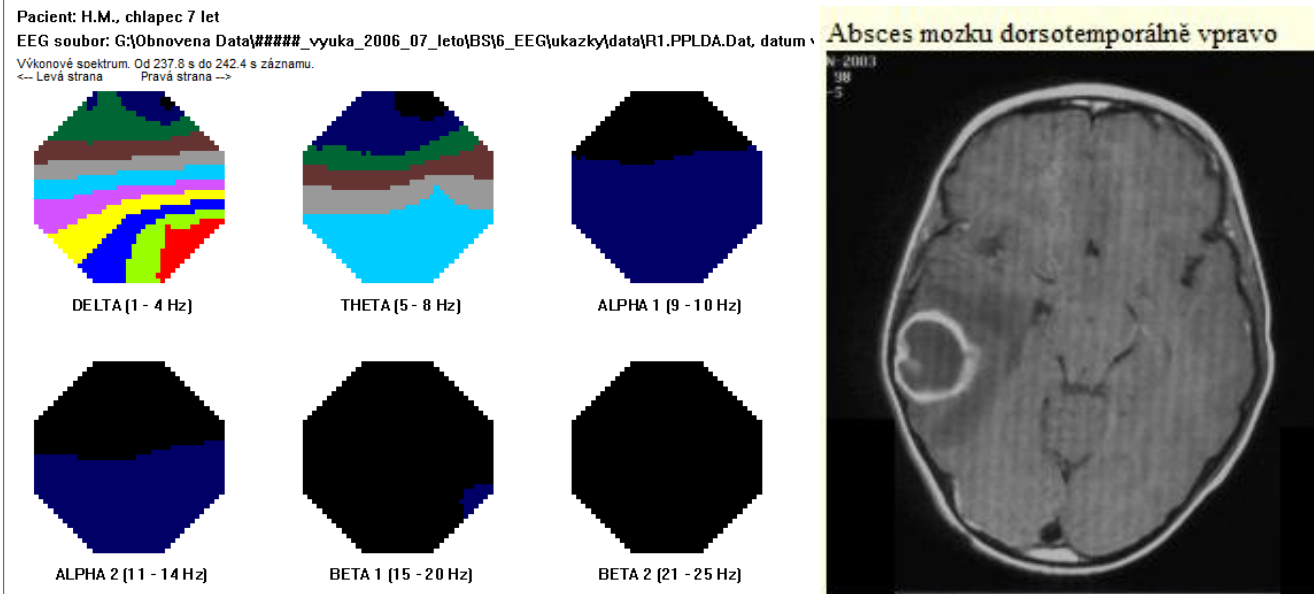
BETA 2 [21 - 25 Hz]

Prokrvácená kontuze mozku frontálně vlevo s perifokálním edémem, subdurální hematom parieto-okcipitálně vpravo.



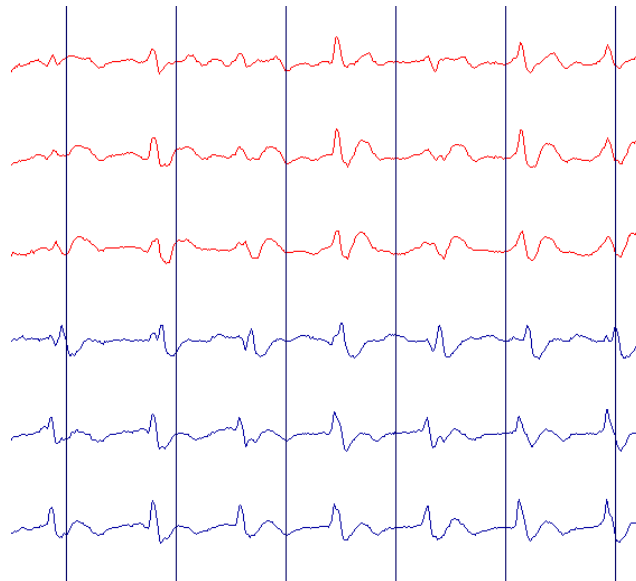
Abnormální EEG

- abnormality základní aktivity
 - demence
 - zhmoždění
 - absces

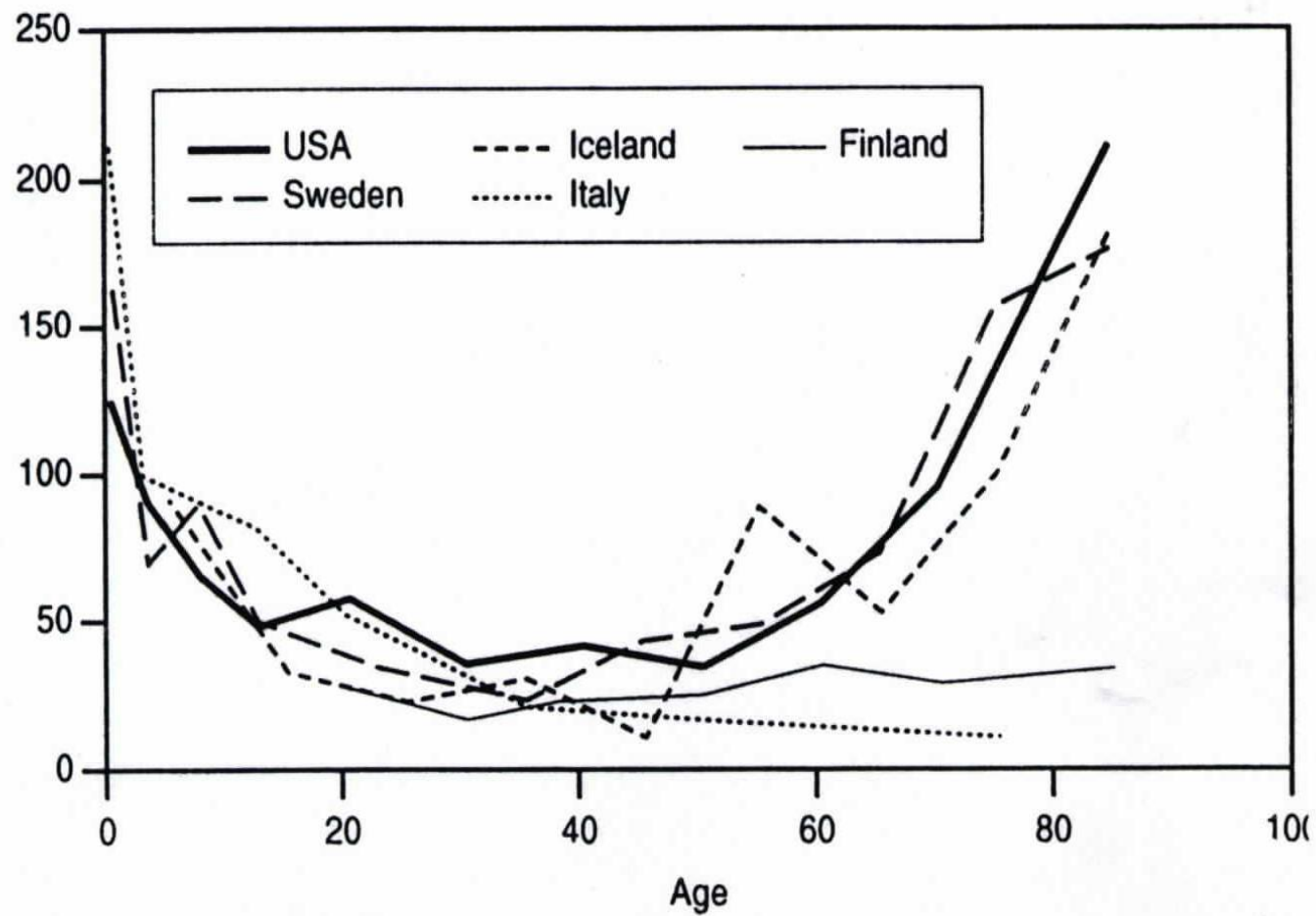


Abnormální EEG

- abnormality základní aktivity
- paroxysmální abnormality
 - periodické
nemoc šílených krav

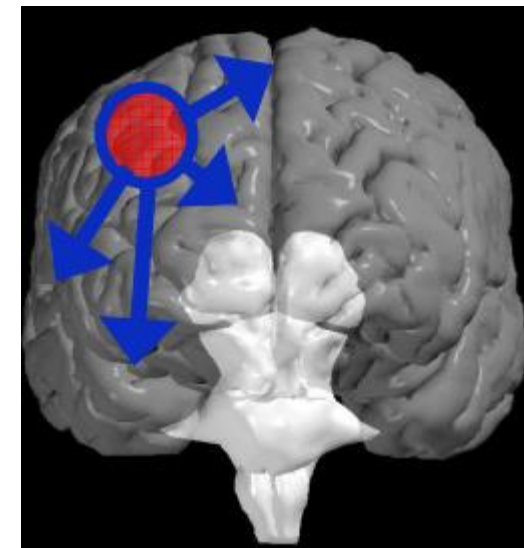


Incidence epilepsie



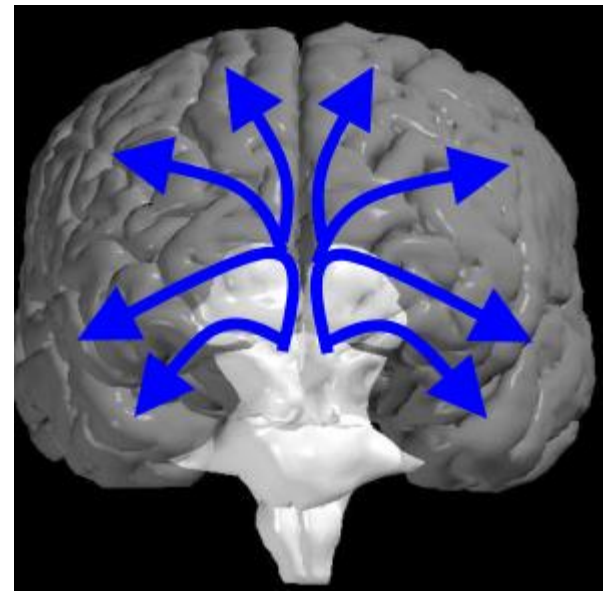
Abnormální EEG

- abnormality základní aktivity
- paroxysmální abnormality
 - periodické
 - epileptiformní
 - interiktální
 - ložiskové (parciální, fokální)



Abnormální EEG

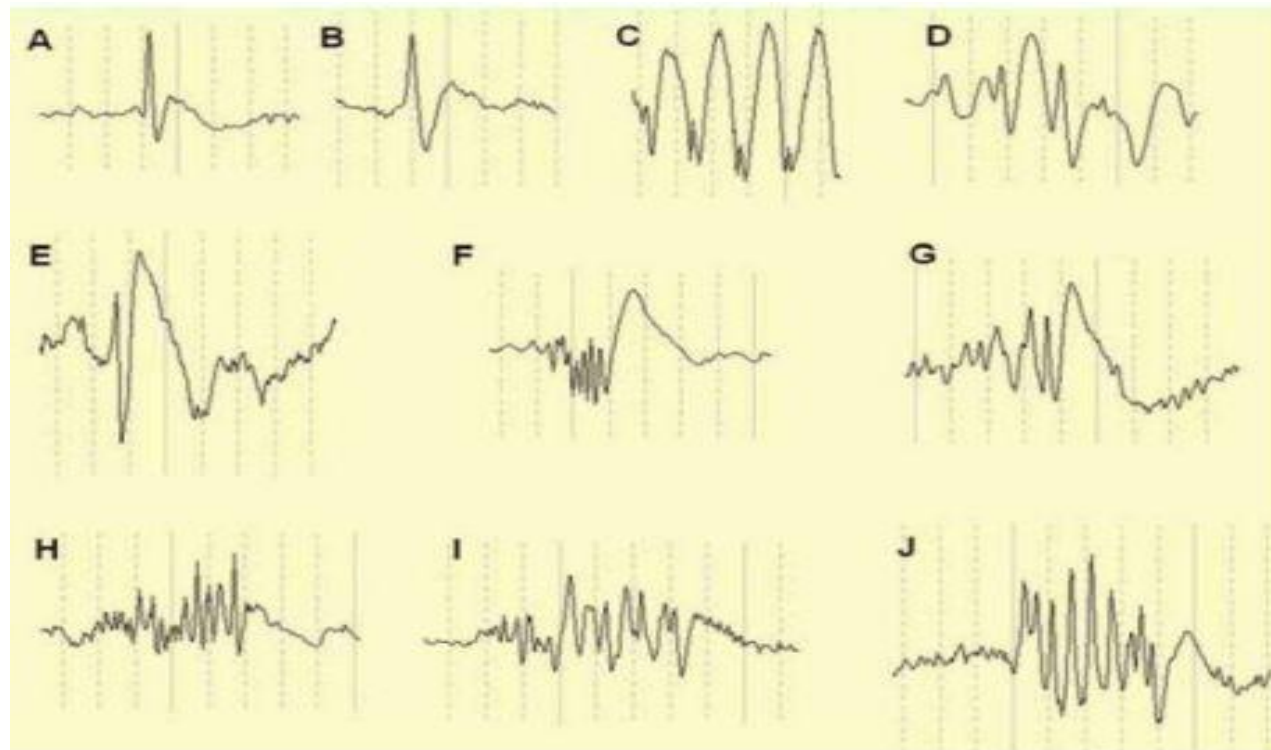
- abnormality základní aktivity
- paroxysmální abnormality
 - periodické
 - epileptiformní
 - interiktální
 - ložiskové (parciální, fokální)
 - generalizované



Grafoelementy popisující záchvatovou aktivitu

- hroty, ostré vlny, komplexy hrot/vlna
- rytmické formace hrot/vlna 3/s
- paroxysmální pomalé vlny

:
:



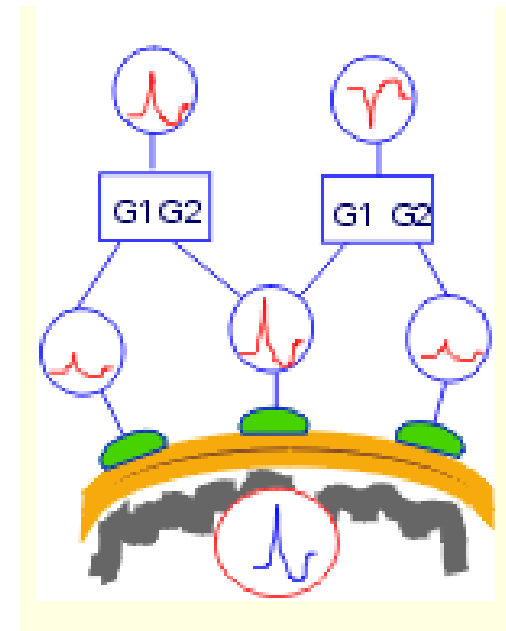
Grafoelementy popisující záchvatovou aktivitu

- hroty, ostré vlny, komplexy hrot/vlna
- rytmické formace hrot/vlna 3/s
- paroxysmální pomalé vlny
-
-

Zvrat fáze

- současná výchylka amplitudy opačným směrem ve dvou nebo více kanálech

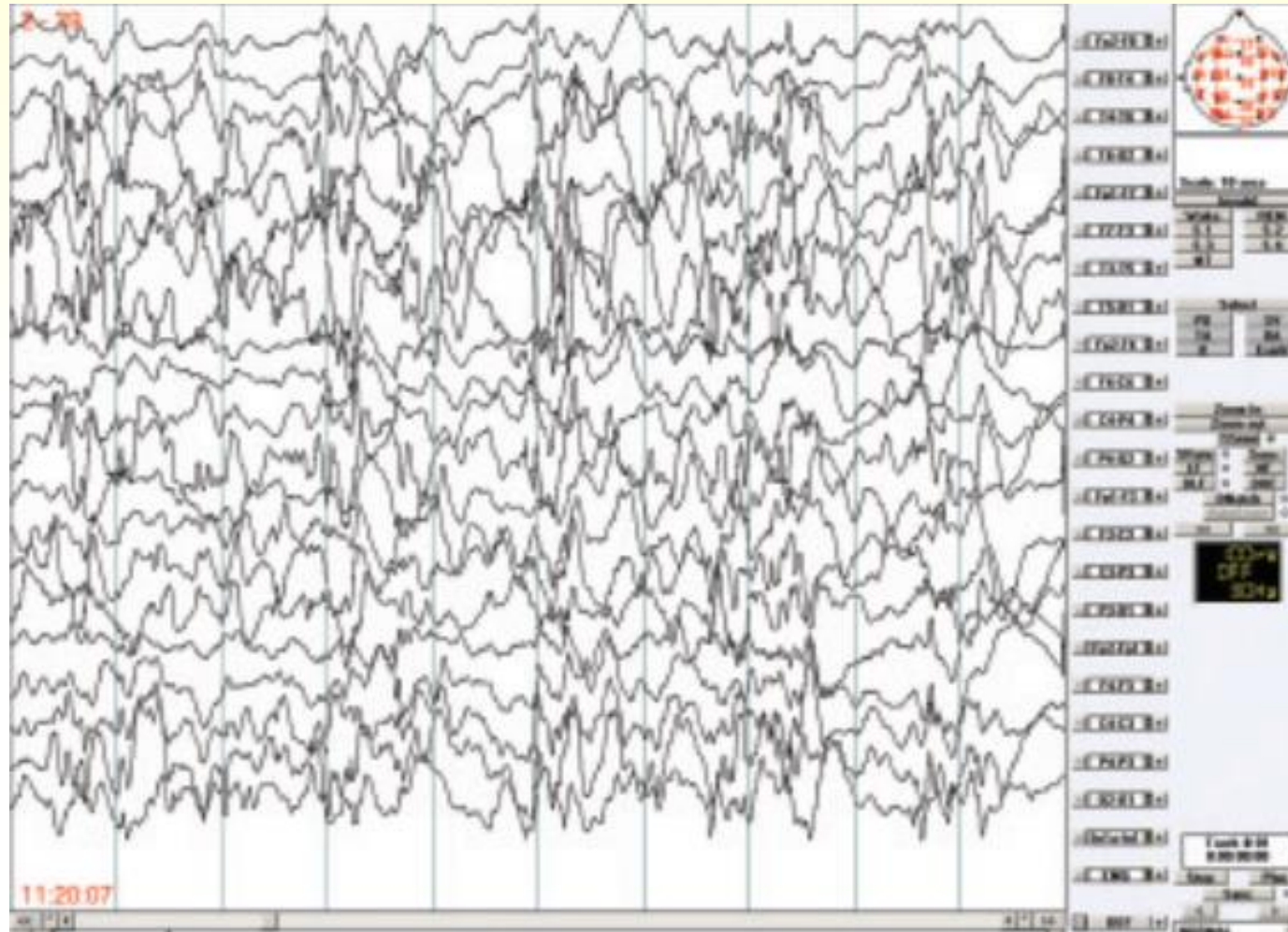
(pouze v bipolárním zapojení)



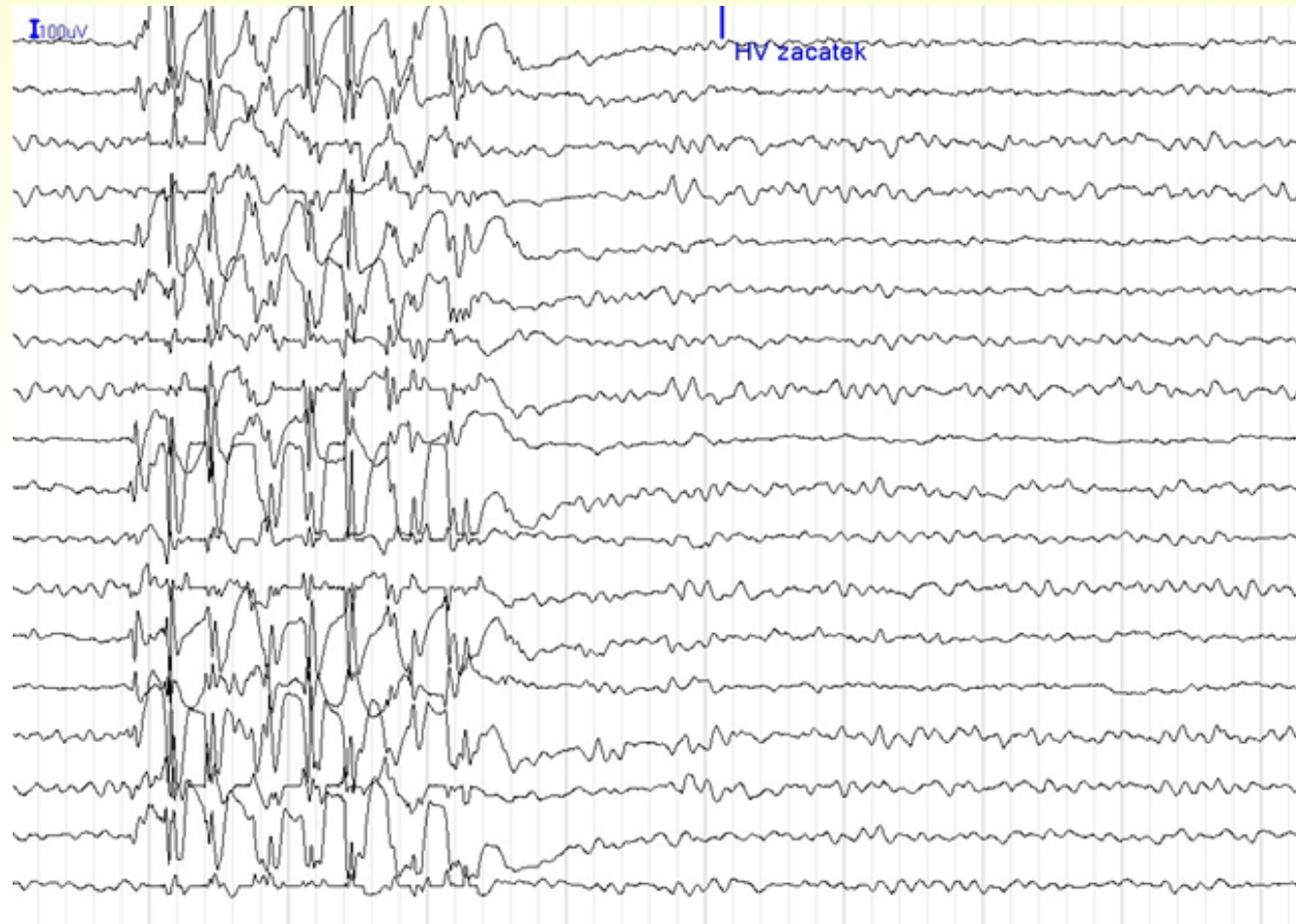
Abnormální EEG

- abnormality základní aktivity
- paroxysmální abnormality
 - periodické
 - epileptiformní
 - interiktální
 - ložiskové (parciální, fokální)
 - generalizované
 - iktální

Infantilní spasmy

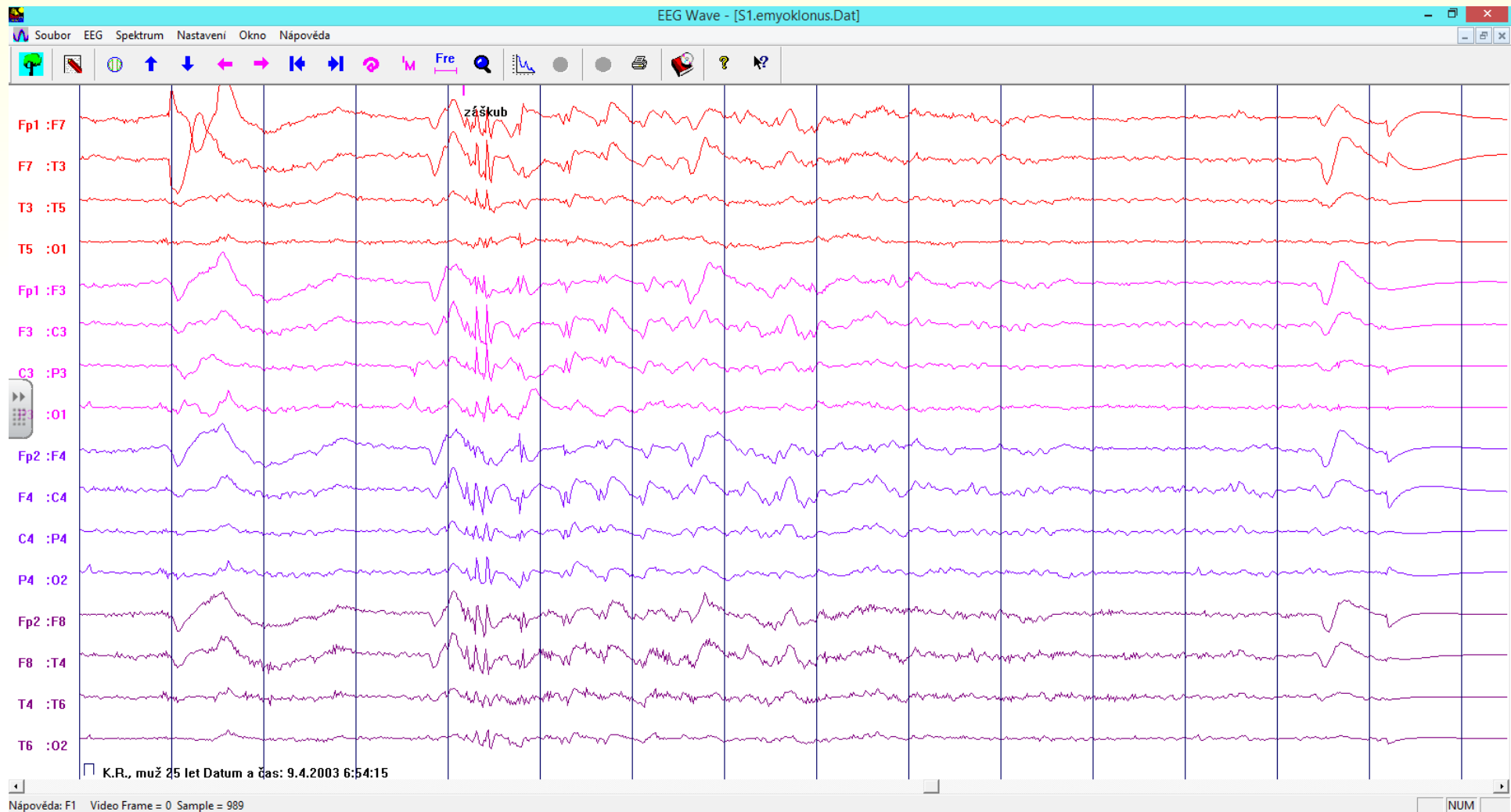


Dětské absence

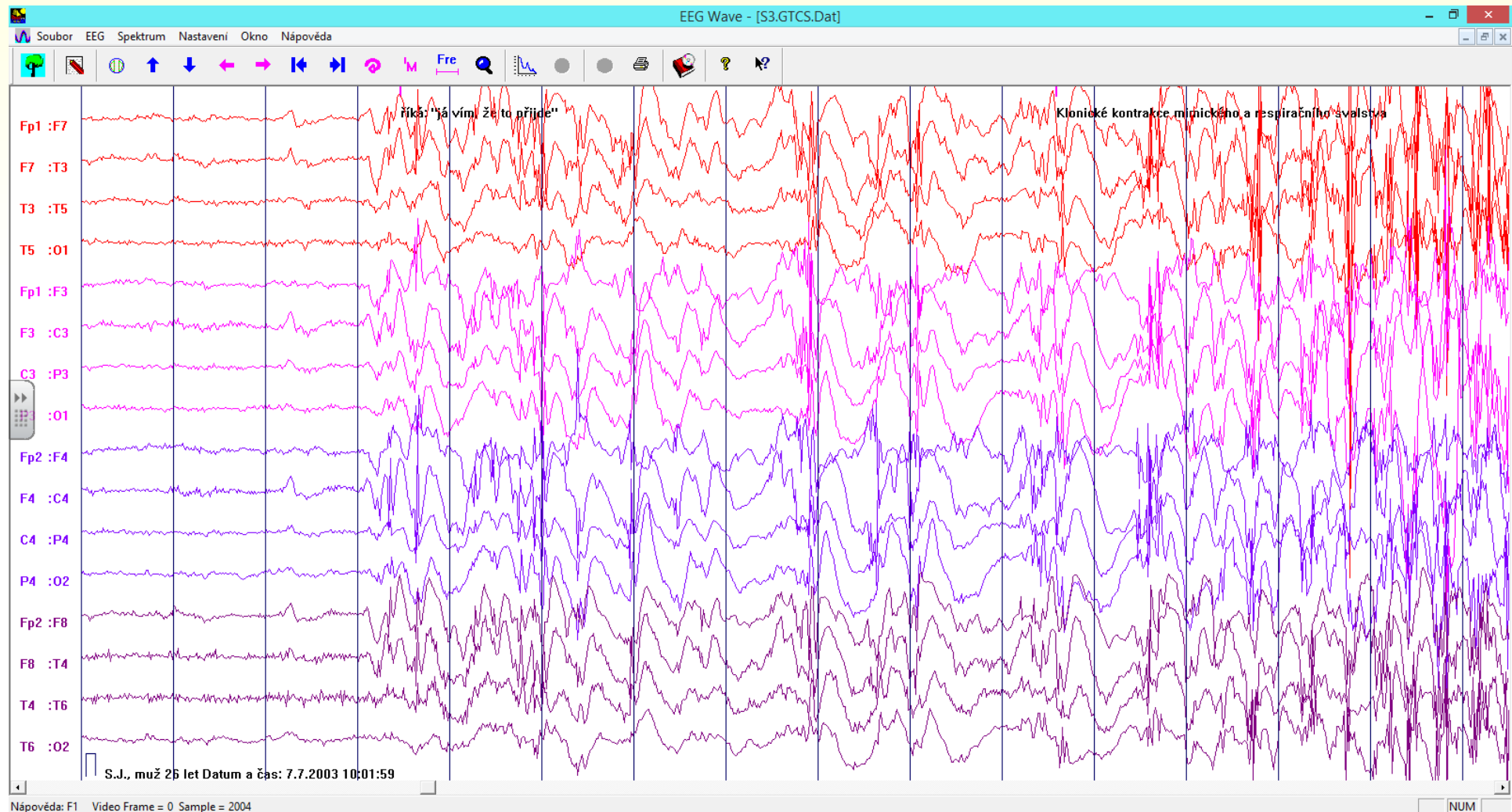


Komplexy hrot – vlna 3 Hz

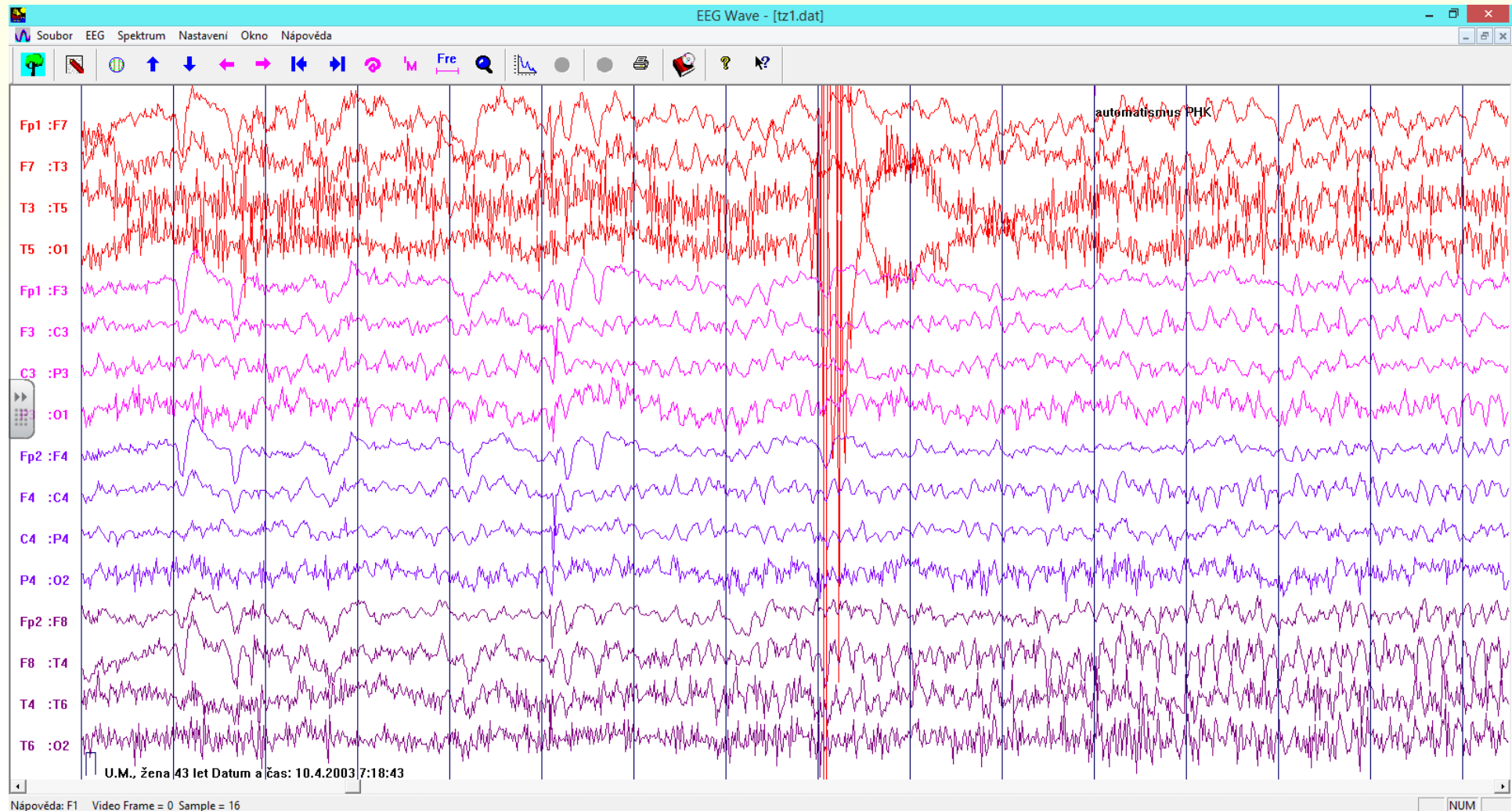
Epileptický myoklonus



Generalizovaný tonicko-klonický záchvat



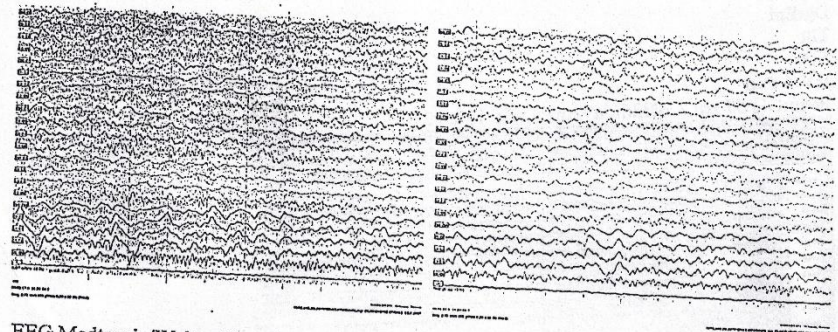
Temporální záchvat



EEG REPORT

Pacient: [REDACTED]
Datum nar.: [REDACTED]
Adresa: [REDACTED]
Rodné číslo: [REDACTED]

Report to EEG No. 07/2812, recorded [REDACTED] | 11:20 at 00:20:33,000



EEG Medtronic/Walter PL-351

Laborantka: [REDACTED]

Lékař: [REDACTED]

Dg: dif. infiltrativní proces CNS

HV: 4 min, nedokonale

Pozn: Z očí, klidný, ospalý, usíná, věk 13 1/2 r

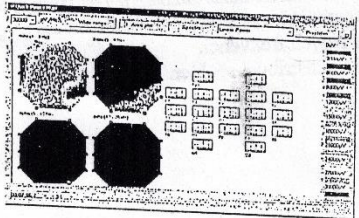
Ústav: 1B

Th: TPM, CBZ, CLZ

Okcipitálně alfa rytmus 9 Hz do 50 uV. Ostatní aktivita je nepravidelná, pomalá theta a delta s maximem frontálně, výraznější nad pravou hemisférou, vlevo je aktivita chudší a spíše oploštění. Otevřením očí se alfa rytmus tlumí, pomalá aktivita trvá. Areální diferenciace chybí. HV bez vlivu.

Závěr: abnormální záznam, pomalá aktivita s převahou nad dx hemisférou a frontálně

[REDACTED] BM: max. výkon v delta pásmu vpravo PT



EEG REPORT

Pacient: [REDACTED]
Datum nar.: [REDACTED]
Adresa: [REDACTED]
Rodné číslo: [REDACTED]

Report to EEG No. 07/3076, recorded [REDACTED] 12:07 at 00:20:00,000

EEG Walter PL-230

Laborantka: [REDACTED]

Lékař: [REDACTED]

Ústav: 1B

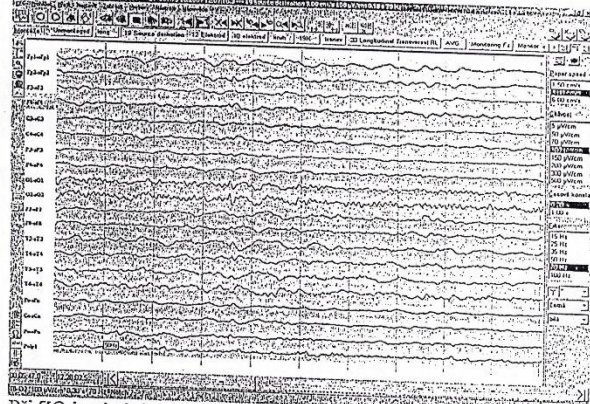
Dg: Epi

Th:

SD:

HV: 4 min

Pozn: OH 57 cm, Z oči, klidný, mrká, věk 13 2/12 r



Při ZO je okcipitálně alfa rytmus kolem 10 Hz amplitudy do 60 μ V, vpředu je rychlejší aktivita nižší amplitudy, v příčném zapojení je nález týž, bitemporálně je malá příměs pomalejší aktivity nižší amplitudy, sporadické ostré vlny až hroty s maximem okcipitálně vpravo, se šířením kontralaterálně a přes pravou centrální do pravé frontální krajiny. RB vyjádřena, dobrá areální diferenciace, při HD se v nálezu objevují pomalé frekvence.

Středně abnormální záznam s výskytem sporadických ostrých vln až hrotů s maximem vpravo okcipitálně a se šířením kontralaterálně a vpravo centro-frontálně; bitemporální příměs pomalých frekvencí.
BM s distribuční spekter.

EEG vyšetření

Příjmení a jméno:
Datum narození:
Místo trvalého pobytu:

Rodné číslo:
Pojišťovna :

Vyšetření ze dne 21.04.2011 - 10:06

Odesílající lékař: NEUM I. ■■■, MUDr. ■■■

Důvod vyšetření a terapie: progredující globální kognitivní deficit s dominujícím dysexekutivním sy., t.č. ve stádiu demence st.p. ca colon po hemilektomii a opak. cyklech CHT.

Th: Warfarin, Betaloc, Digoxin, Moduretic, Euthyrox, Simgal, Omnic, Neurol, Seropram, Arthrodar

Úroveň vědomí, spolupráce, spánek: při vědomí, spal dobře

Pravák/levák: pravák

Laborant: ■■■

Popis: Středně voltážní záznam, četné artefakty pulzační, oční a svalové, AD a HO je bilat. +, MS +, alfa 9 Hz bilat, AAR a RF + bilat. Při HV obdobného charakteru.
Fotostimulace: Neprováděna
TF: 90/min, nepravid., oj. systol. pauzy až ke 2 sek.
Brain Mapping: Neprováděn

Závěr (klasifikace): Normální záznam,
Bdělý stav a spánková stadia do NREM I,
- v mezích normy

Klinická interpretace: Jednoznačné ložiskové projevy ani specifické EP grafoelementy nezachyceny.

Statistický kód: A1, B0, C0, E0, F0, G0, h

Vyšetření bylo provedeno na EEG přístroji SCHWARZER EPAS SNr.503193.

Lékař
■■■

Tisk ze dne: 21.04.2011-16:03

AD ... areální diferenciacie
HO ... hemisferální organizace
MS ... morbus parkinson
AAR ... alfa atenuační reakce - rozpad alfa rytmu
RF ... rebound fenomén
obnovení určité aktivity po náhlém přerušení

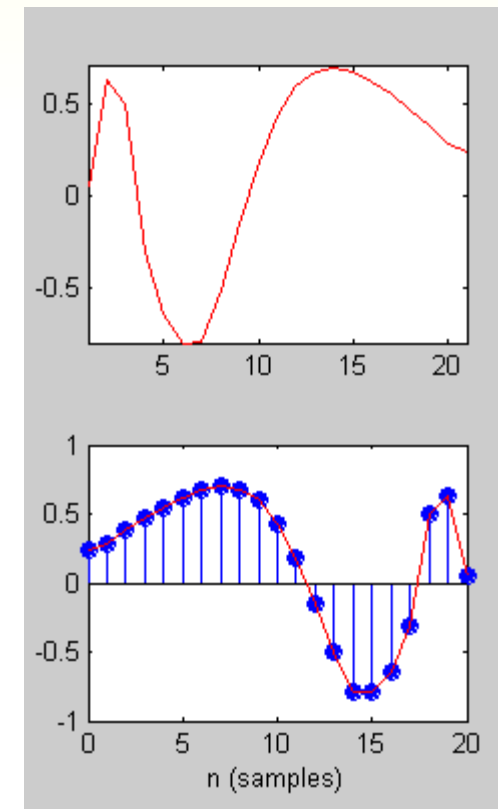
Detekce epileptiformní aktivity

Porovnávání vzorů

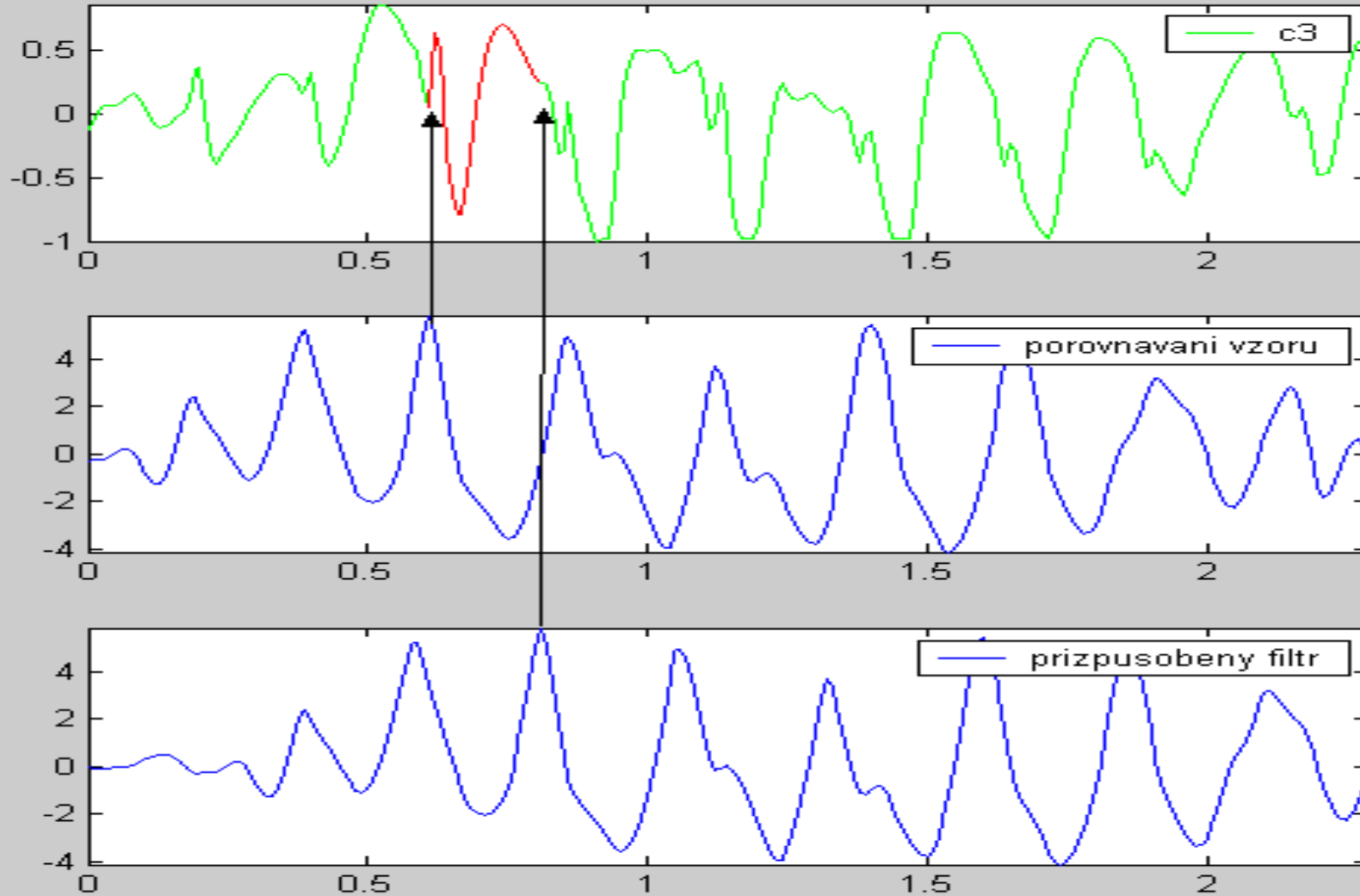
```
xc=xcorr(signal,vzor);  
xc=xc(round(length(xc)/2):end);
```

Přizpůsobené filtry

```
xf=filter(vzor(end:-1:1),1,signal);
```



Detekce epileptiformní aktivity



Signály mozku na youtube

Krátká úvodní videa:

EEG <https://www.youtube.com/watch?v=xGSKXdTEai4>

<https://www.youtube.com/watch?v=eIPi6JOoals>

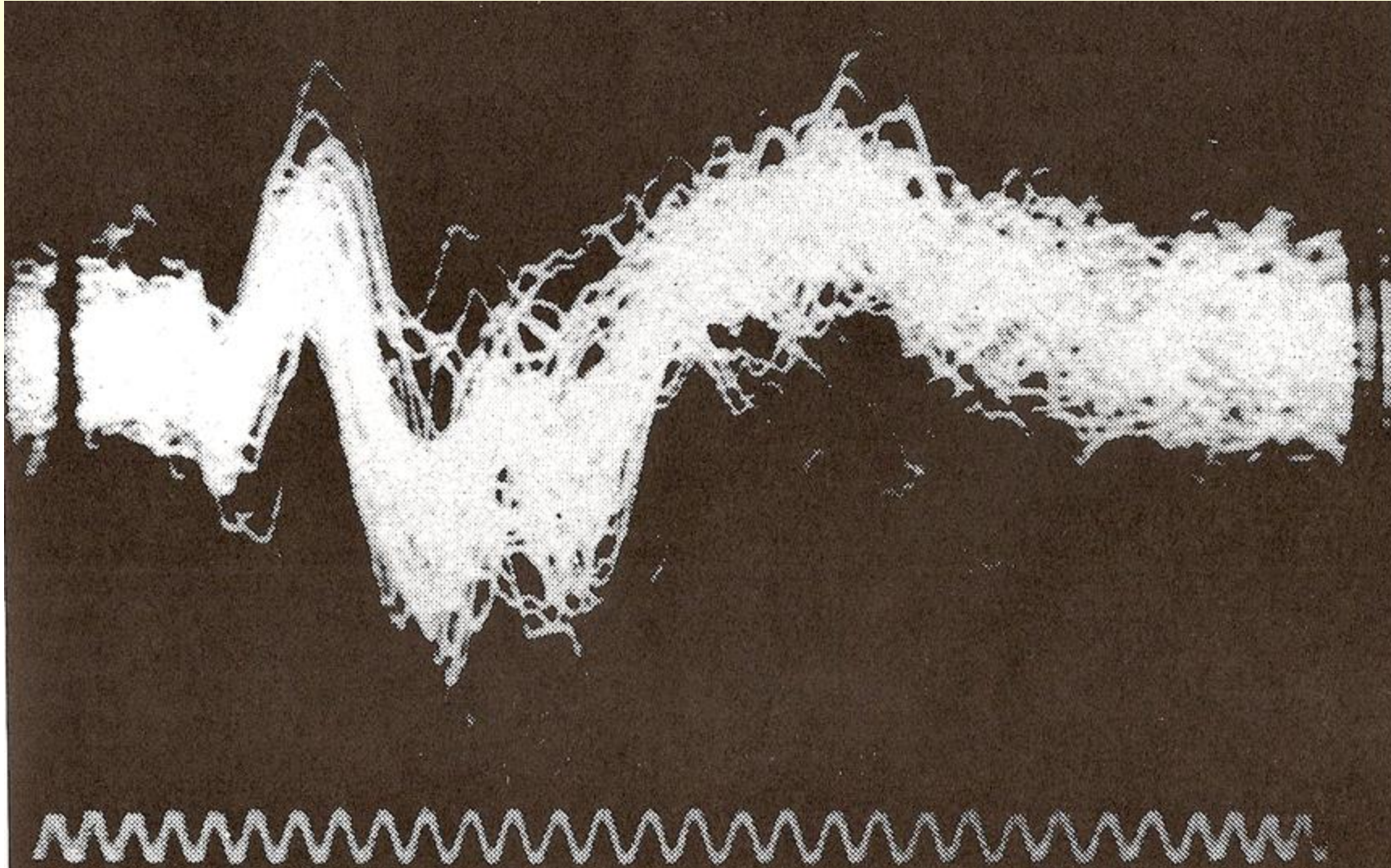
AEP <https://www.youtube.com/watch?v=liLD4jPRSZI>

VEP <https://www.youtube.com/watch?v=4LCkDwcXMHE>

SEP <https://www.youtube.com/watch?v=uhTweB4WSXM>

MEP <https://www.youtube.com/watch?v=fzx9IHCEpPs>

Historie – objev EP



1947 George Dawson – Anglie

Synchronní průměrování

- technika používaná pro analýzu evokovaných potenciálů
- předpoklady
 - odpověď je časově invariantní
 - aditivní šum
 - stacionární
 - nekorelovaný
 - střední hodnota rovna nule

Synchronní průměrování

$$x_i(t) = s(t) + n_i(t)$$

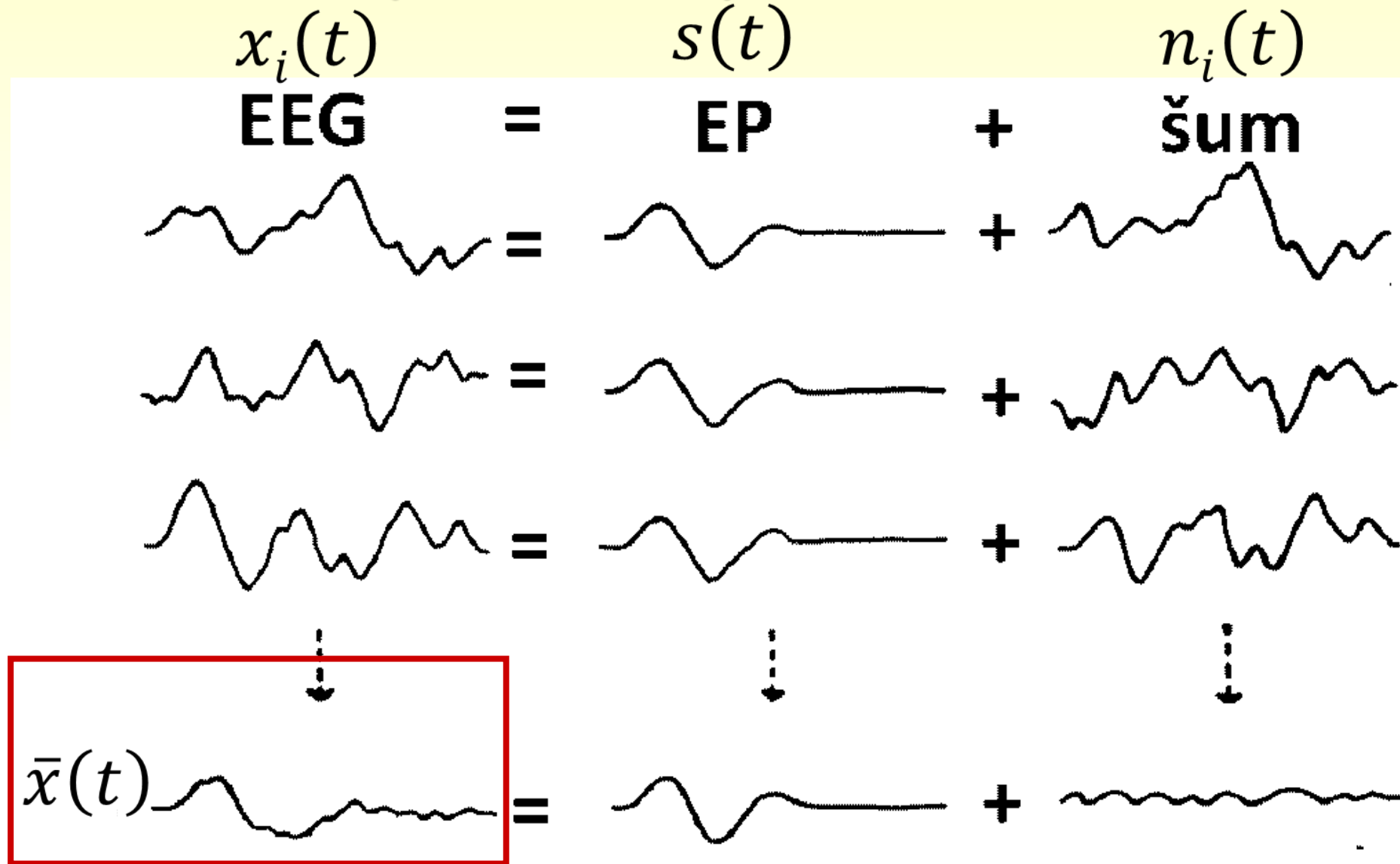
$$\bar{x}(t) = \frac{1}{N} \sum_{i=1}^N x_i(t) = \frac{1}{N} \left(\sum_{i=1}^N s(t) + \sum_{i=1}^N n_i(t) \right)$$

$$\bar{x}(t) = s(t) + \frac{1}{N} \sum_{i=1}^N n_i(t)$$

$$E \left[\frac{1}{N} \sum_{i=1}^N n_i(t) \right] = 0$$

$$E(\bar{x}(t)) = s(t)$$

Synchronní průměrování



Synchronní průměrování

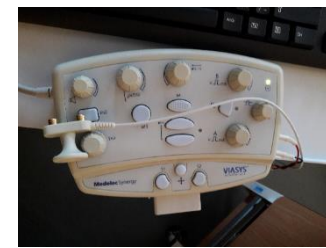$$\sum_{i=1}^N s(t) = Ns(t)$$

$$\sum_{i=1}^N n_i(t) = N\sigma_{n(t)}^2$$

$$\frac{S}{N} \rightarrow \sqrt{N}$$

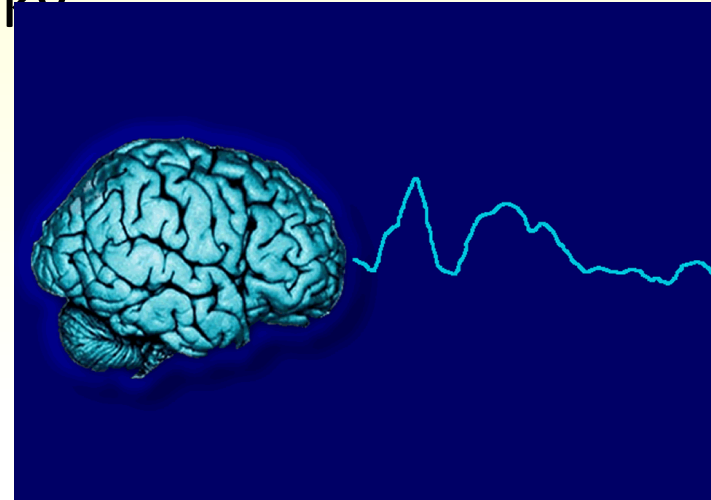
Evokované potenciály (EP)

- reakce mozku na senzorický podnět
 - zrakový
 - sluchový
 - somatosenzorický
- elektrody na hlavě
- velmi slabé signály
- analýza tvaru vlny poskytuje info o abnormitách a lézích příslušné nervové dráhy



Šíření evokovaných potenciálů

- Nadprahový stimul evokuje elektrický impuls senzoričkových nervových buněk
- Impulzy se šíří podél nervových vláken v mozku
- Ve složitých strukturách kůry jsou impulzy zesíleny a zpomaleny

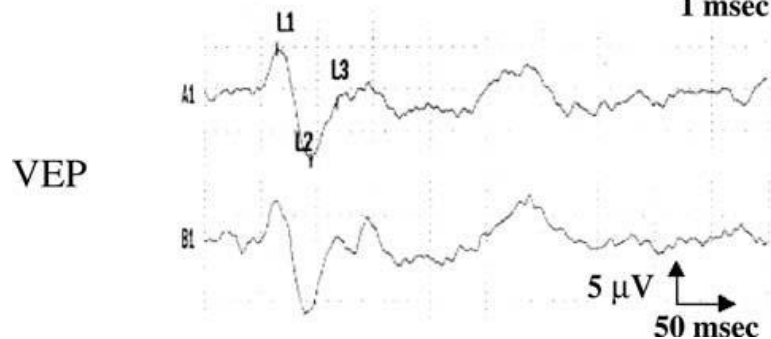
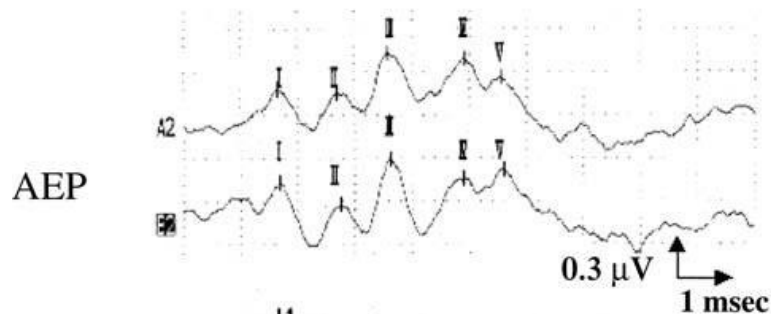
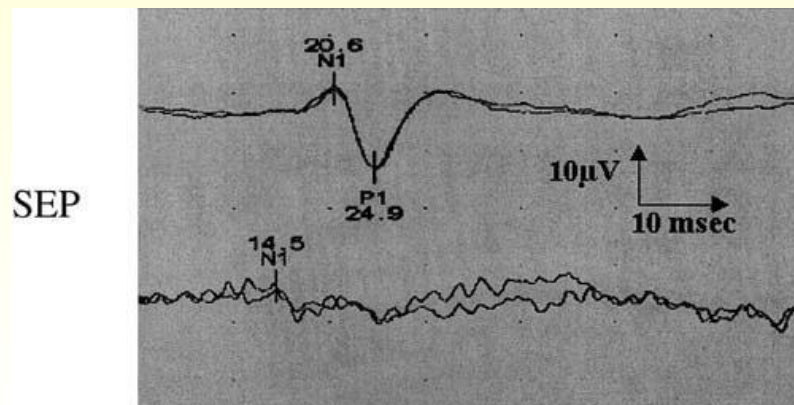
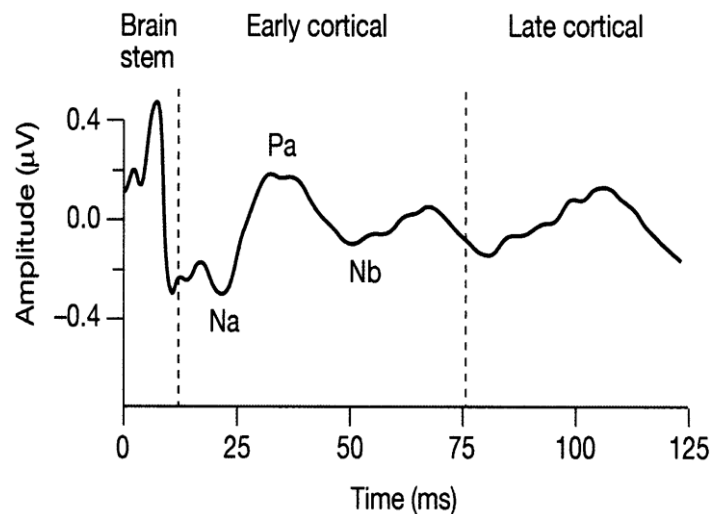
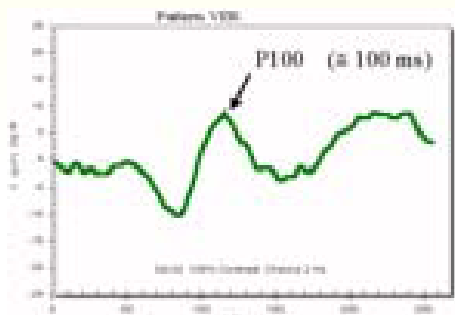


Analýza evokovaných potenciálů

- z odezvy se odečtou se charakteristické vlny
- měření se porovná s normou
 - 1-kanálová analýza (polarita, latence, amplituda)
 - více-kanálová analýza
 - normy pro každou laboratoř a věk

Analýza tvaru křivky

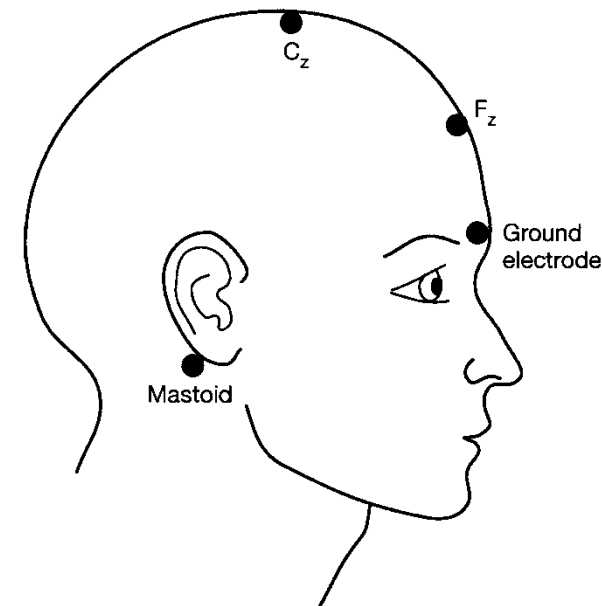
- P1, N1, P2, ...
- I, II, III,
- P100



Sluchové EP (AEP – auditory evoked potentials)

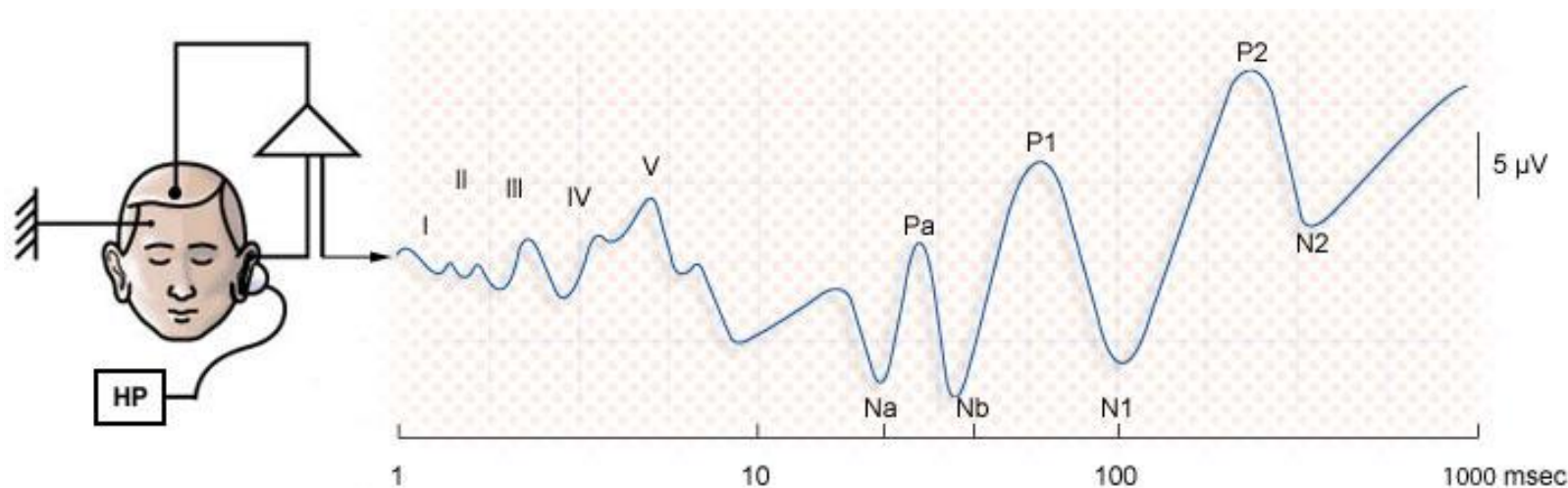


- stimulace: krátké zvukové impulzy do jednoho ucha
 - klik (cvaknutí) asi 100 μ s
 - tón (pípnutí)
 - opakovací frekvence stimulů 1 až 50 Hz
 - 2000 stimulů
 - průměrované napětí asi 0,5 μ V
- snímání: +Cz, -A1, ref A2
- AEP popisují jak se informace šíří z akustického nervu do kůry



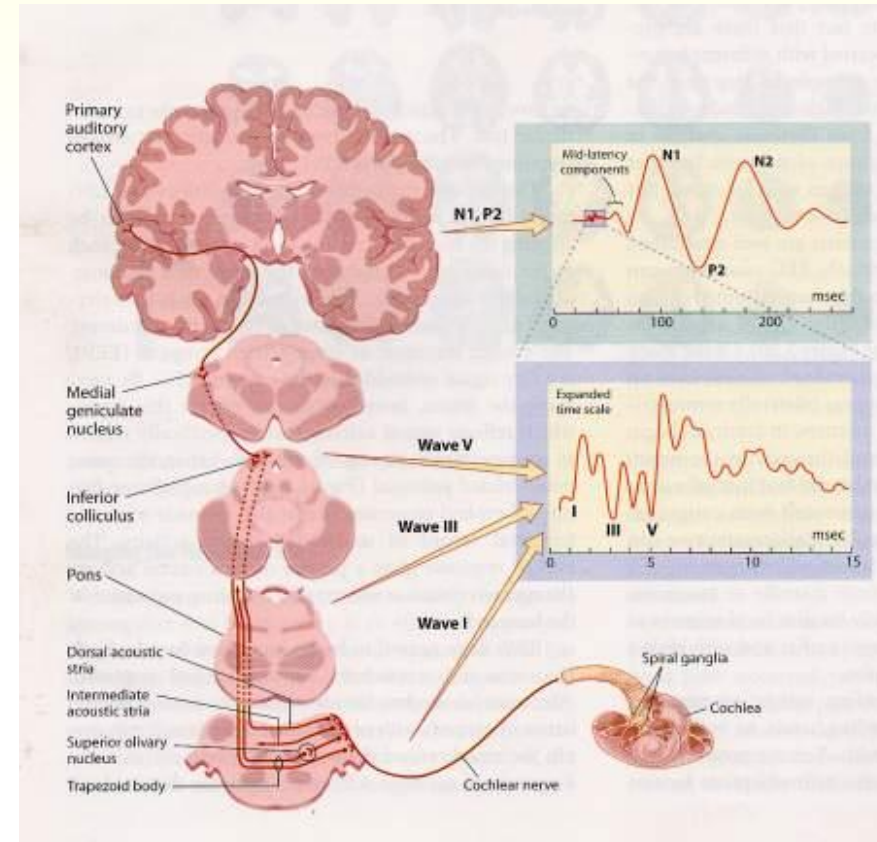
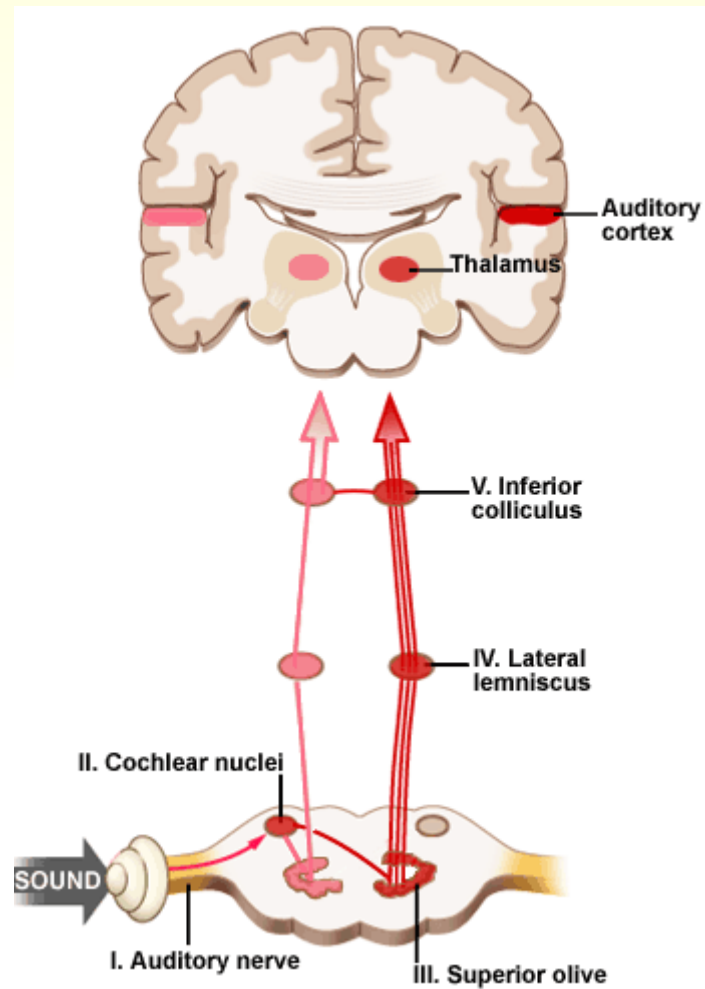
Sluchové EP

latence	odpověď	
0 až 20 ms	časná, mozkového kmene	BAEP – brainstem auditory EP
20 až 70 ms	střední korová	MLR – middle latency response
70 až 500 ms	pozdní korová	SVP – slov vertex response



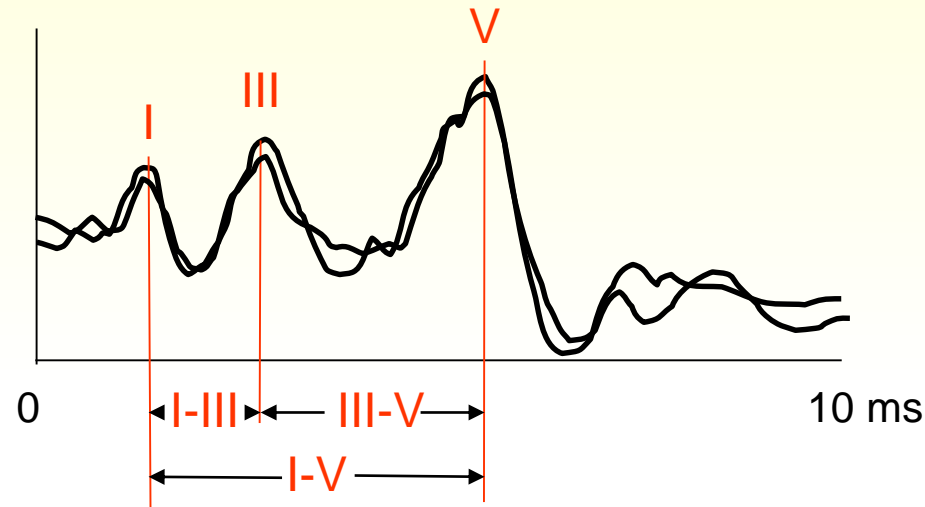
Sluchové EP

Časné AEP mozkového kmene (BAEP) a “zdroje jednotlivých vln”



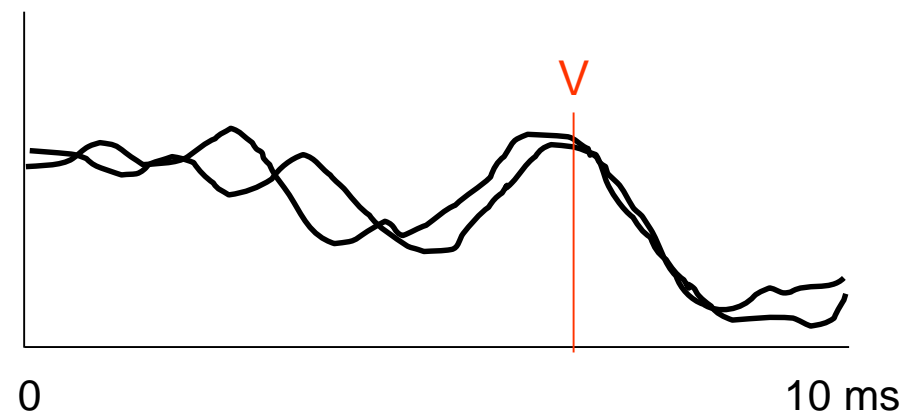
Diagnostické aplikace

- Odpověď je generována akustickým nervem a mozkovým kmenem
- Charakteristická struktura vln
- Typické je kliknutí 70-80 dB
- Hledání vln I, III, V a intervalů I-III, III-V, I-V
- Diagnostika akustického neuromu a sluchové neuropatie



Screeningové aplikace

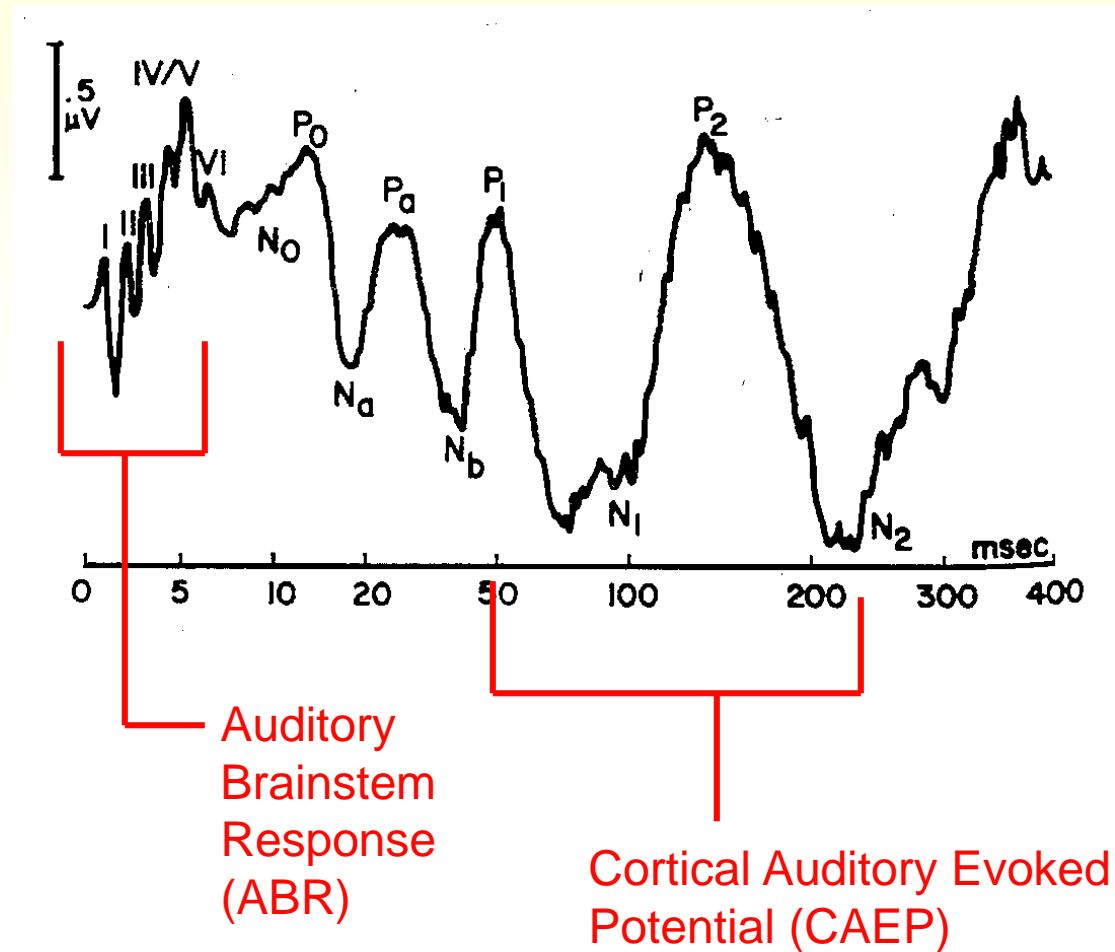
- Stimulační kliknutí 30-50 dB, 100 μ s
- Hledání V. vlny
- Automatické detekce



Sluchové EP

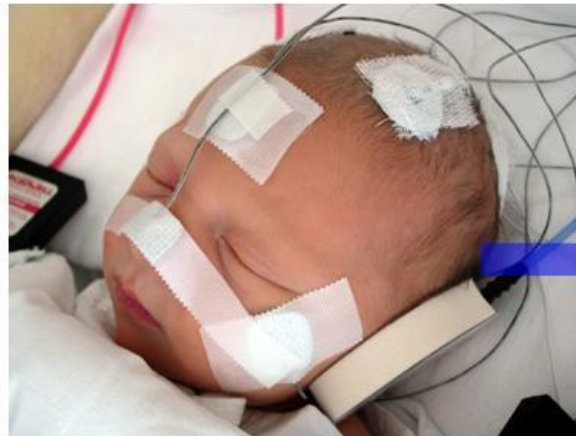- Biologické vlivy
 - věk
 - pohlaví
 - tělesná teplota
- Technické vlivy
 - frekvence stimulace
 - intenzita stimulace

Sluchové korové EP

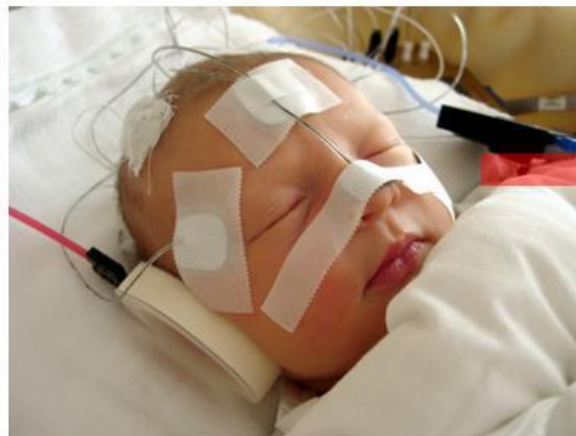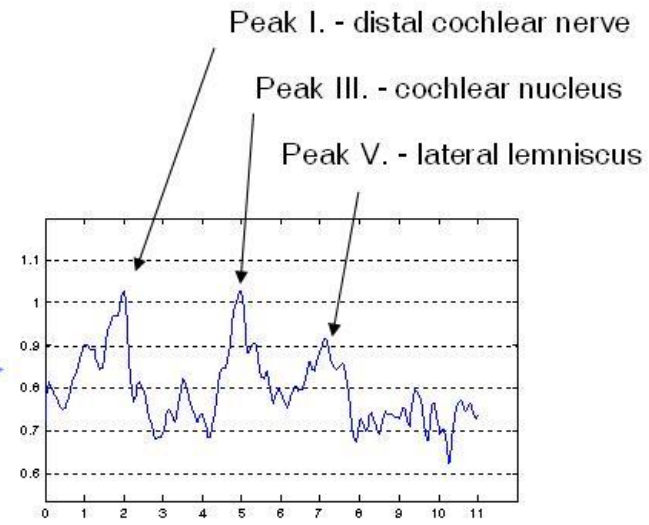


Sluchové EP

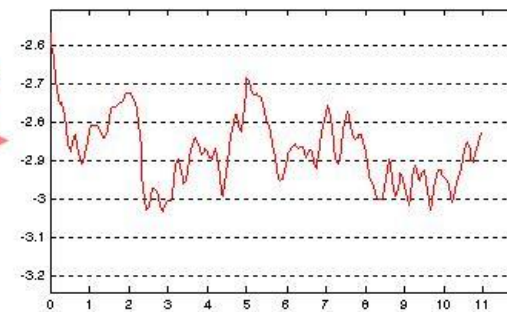
- Aplikace:



Left ear



Right ear



Sluchové EP

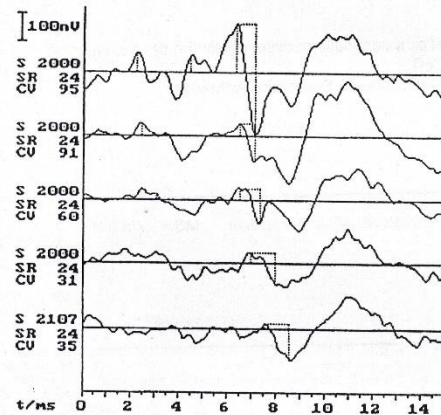
- Aplikace:
 - Diagnózy při ztrátách sluchu a patologiích v oblasti mozkového kmene
 - Lze rozlišit zda se jedná poruchy hlemýždě, akustického nervu, léze mozkového kmene, ...
 - Objektivní audiometrie
 - Screening novorozenců
 - Monitorování hloubky anestézie
 - Monitorování během operací mozku
 - Diagnóza RS (společně s VEP a SEP)

HORT MANN BERA

NEURO-OTOMETRY Foniatická klinika UFN Praha

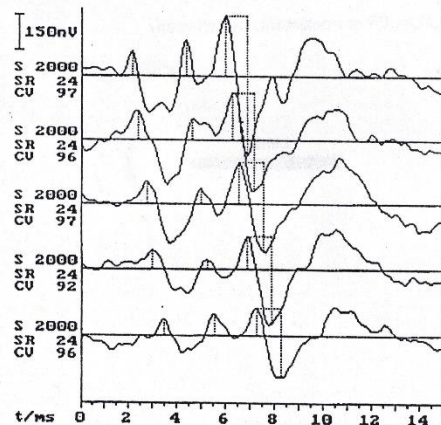
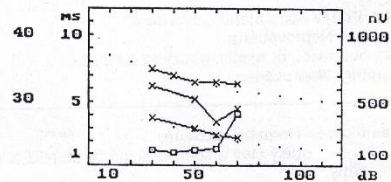
license number:
60010B358E

name firstn M born
ren. Korová atrofie, EPI s grafoelementy na EEG, OVR. date ████████



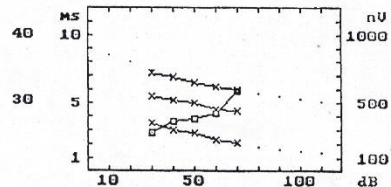
Right

dB	I	III	U	I-U	III-U
70					
60	2.2	4.4	6.3	4.1	1.9
50	2.4	3.4	6.5	4.1	3.1
40	3.0	5.2	6.5	3.5	1.3
30	3.7	6.2	7.5	3.8	1.3



Left

dB	I	III	U	I-U	III-U
70					
60	2.1	4.3	5.9	3.8	1.6
50	2.3	4.5	6.2	3.9	1.7
40	2.7	4.9	6.5	3.8	1.6
30	2.9	5.2	6.8	3.9	1.6



Comment: Pozn.: U přirozeném spánku.
Závěr: Normální práh sluchu, vpravo mírně opožděné latence všech vln, výrazně horší diferenciace I. a III. vlny může svědčit pro susp. ICSI v oblasti VIII. nervu a kmene vpravo.

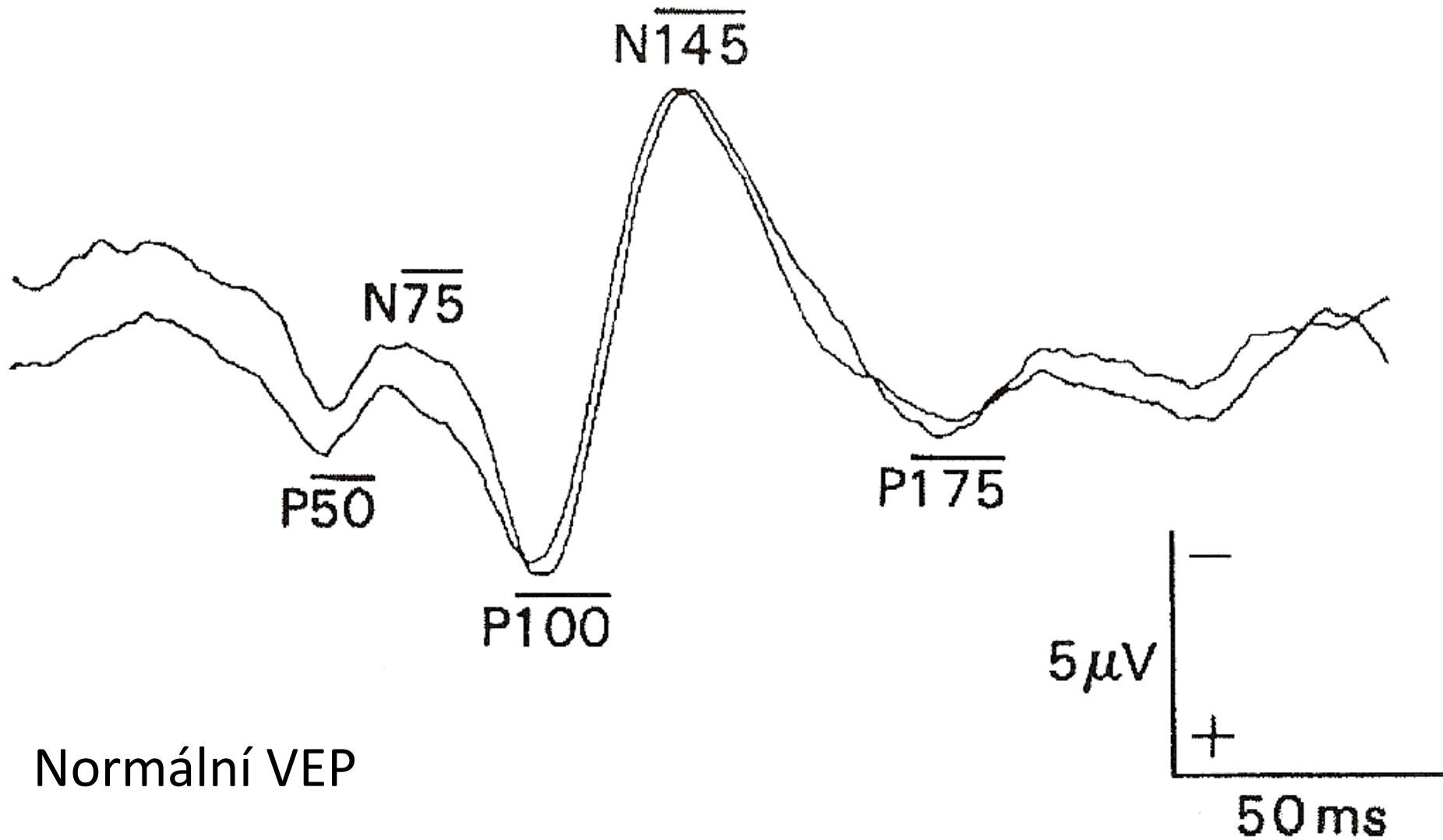
Zrakové EP (visual evoked potentials VEP)

- **stimulace:** zrakové stimuly
 - monitor s černobílou šachovnicí, ve které se rytmicky střídají černá a bílá pole
 - frekvence 1 Hz
 - 100 stimulů
 - průměrovaný signál 5 až 10 μV
 - záblesky

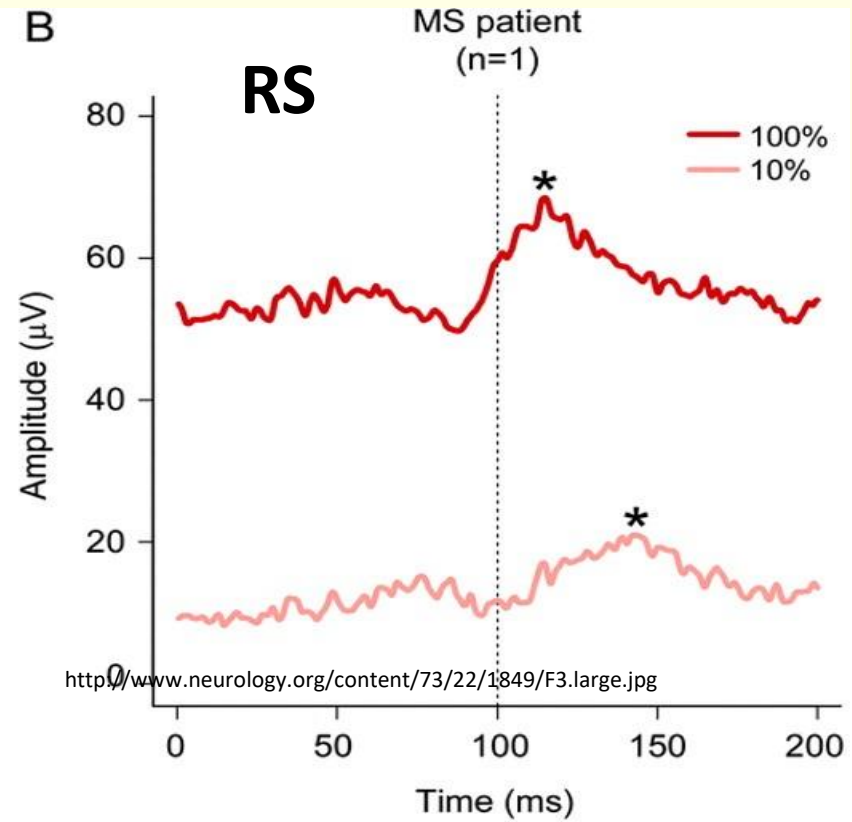
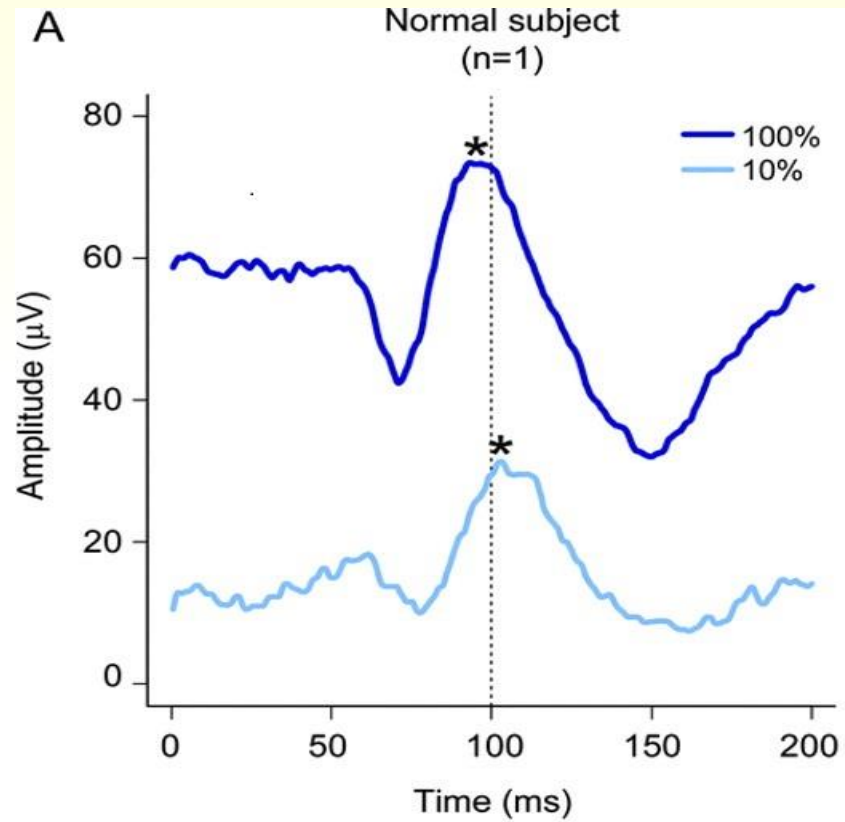


- **snímání:** elektrody jsou v okcipitální oblasti O1, O2, Cz
- VEP odráží funkčnost zrakové dráhy

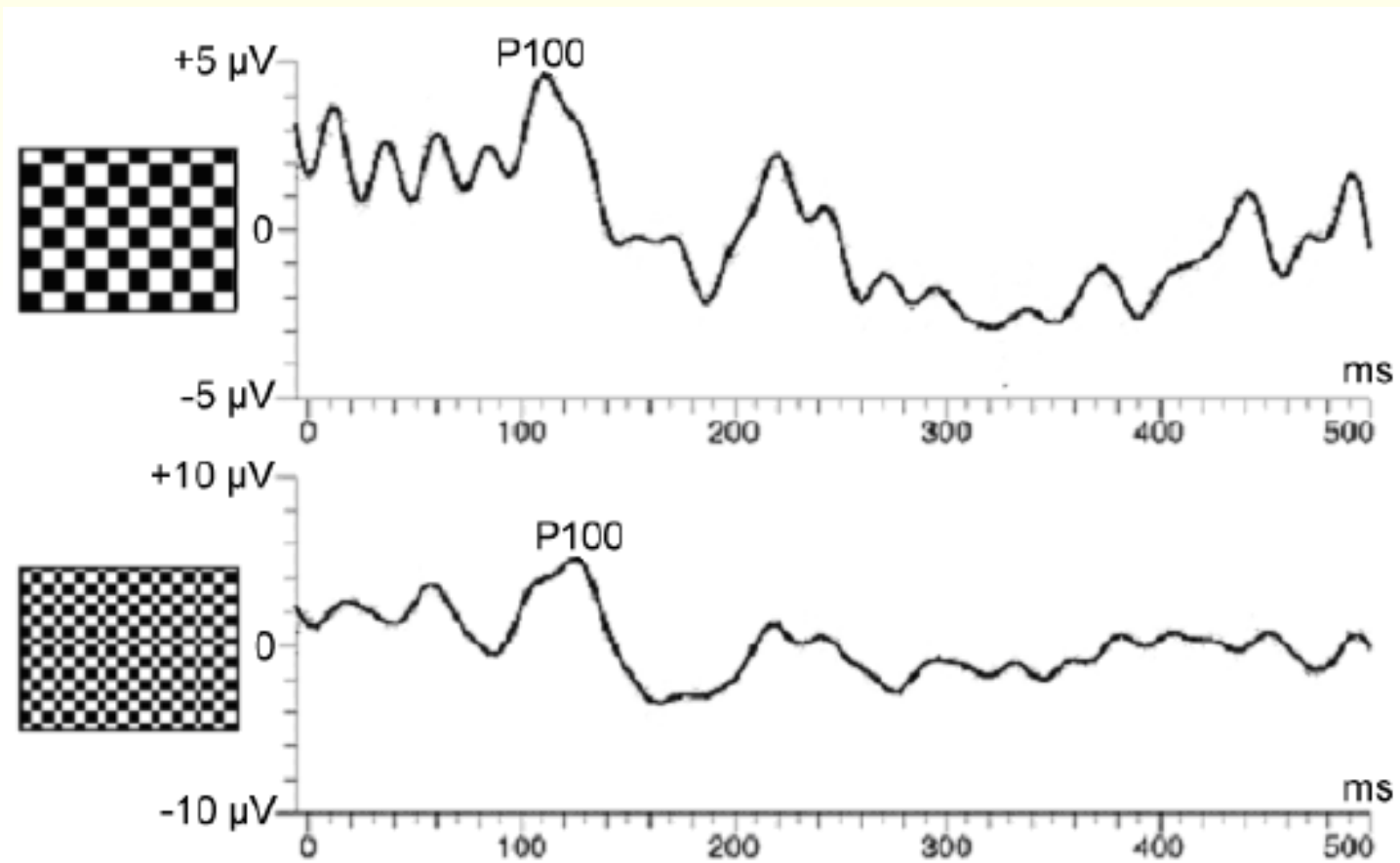
Zrakové EP



Zrakové EP



Zrakové EP



Zrakové EP

- **Vliv na záznam**
 - věk
 - zraková ostrost
 - tělesná teplota
 - pohlaví
 - vědomá nespolupráce
- **Další vlivy**
 - dominance oka
 - užití léků

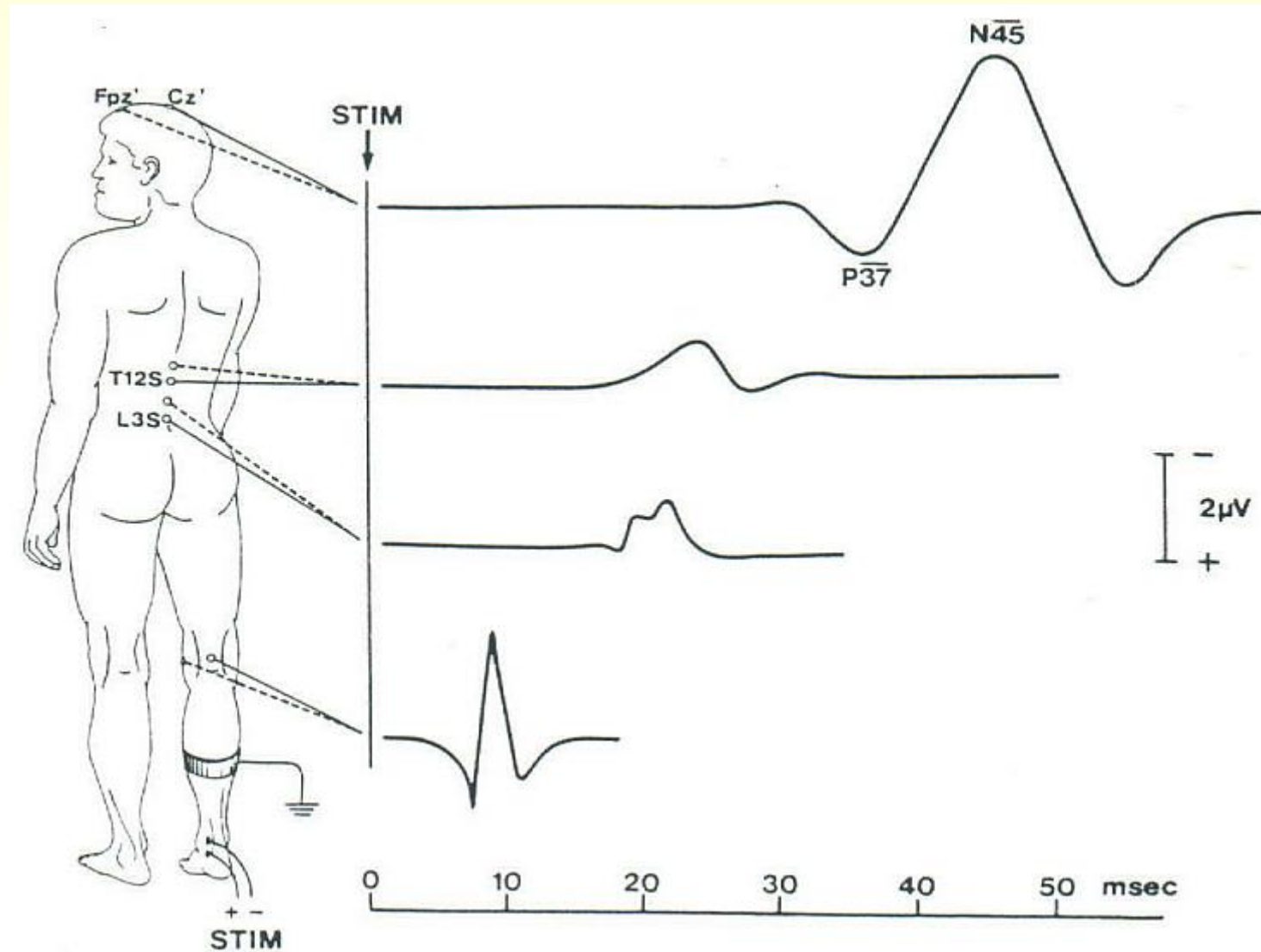
Zrakové EP

- **Aplikace:**
 - Diagnózy roztroušené sklerózy (demyelinizace očního nervu)
 - Patologie dráhy očního nervu
 - Diagnóza rozdílu mezi levým a pravým viděním
 - Ověřování různých kvalit zraku

Somatosenzorické EP (somatosensory EP)

- odezvy na elektrické stimuly periferních nervů nejčastěji horních a dolních končetin
 - elektrické stimuly (obdélník o délce 50 až 200 us)
 - laserové stimuly
 - opakovací frekvence stimulů 3 až 6 Hz
 - 200 stimulů
 - průměrované napětí 5 až 10 uV
- elektrody jsou v senzomotorické oblasti C3, C4, Cz
- SEP poskytuje informace o vedení nervů páteří do kortexu

Somatosenzorické EP (SEP)



EMG a EP laboratoř



Pacient: [redacted]
 r.č.: [redacted]
 Adresa: [redacted]
 Výška: 1,6 m

Age: 76 Years 1 Months
 z.p.: 111
 Dg.: G 61.9

Sensory NCS

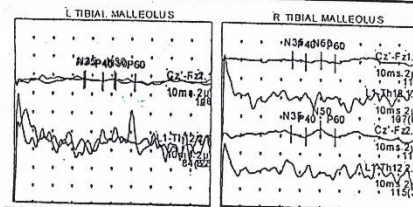
Nerve / Sites	Rec. Site	Latency ms	Peak Ampl μ V	Distance cm	Velocity m/s
L SURAL - Lat Malleolus					
I. Calf	Lat Malleolus	2,05	13,9	10,5	51,2
R SURAL - Lat Malleolus					
I. Calf	Lat Malleolus	2,25	17,3	11,5	51,1

H Reflex

Nerve	H Lat. ms	H Amp pk mV
R TIBIAL (KNEE) - Soleus	0	0
L TIBIAL (KNEE) - Soleus	0	0

SEP-DK

Protocol / Run	N35 ms	P40 ms	P40 μ V	N50 ms	P60 ms
L TIBIAL MALLEOLUS					
1.1 Cz'-Fz	36,60	45,50	0,27	52,00	61,90
1.2 L1-Th12					
2.1 Cz'-Fz	35,70	45,60	0,16	51,40	61,80
2.2 L1-Th12					
R TIBIAL MALLEOLUS					
1.1 Cz'-Fz	35,90	42,80	0,21	50,30	57,40
1.2 L1-Th12					
2.1 Cz'-Fz	35,20	42,80	0,39	50,20	57,70
2.2 L1-Th12					



Závěr:

SEP n. tibialis jsou nevybavné vlevo, špatně diferencované vpravo. Neurogram n. suralis je v normě bilat., H-reflex nevybavný bilat.

Nález odpovídá axonální lézi dráhy zadních provazců v centrálním průběhu či na úrovni kořenů S1.

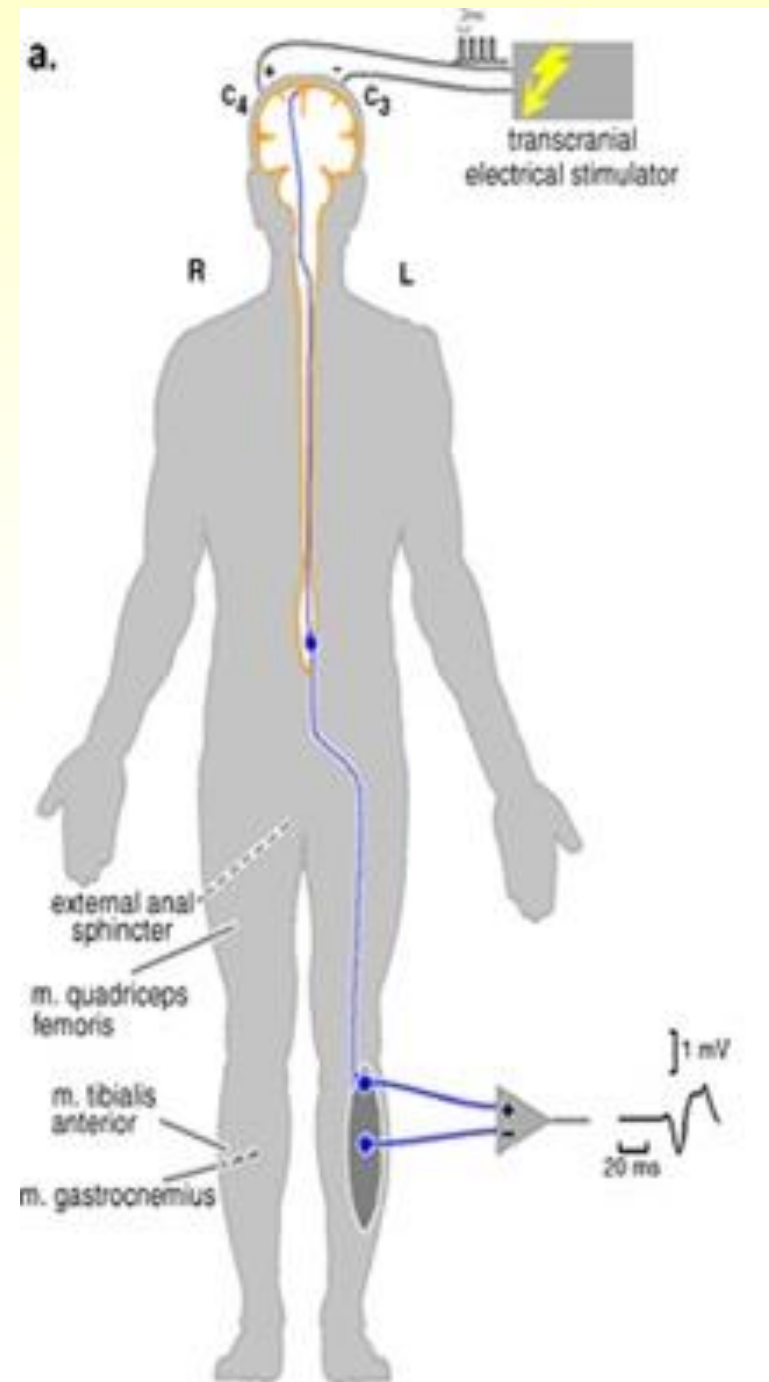
MUDr. [redacted]

Somatosenzorické EP (SEP)

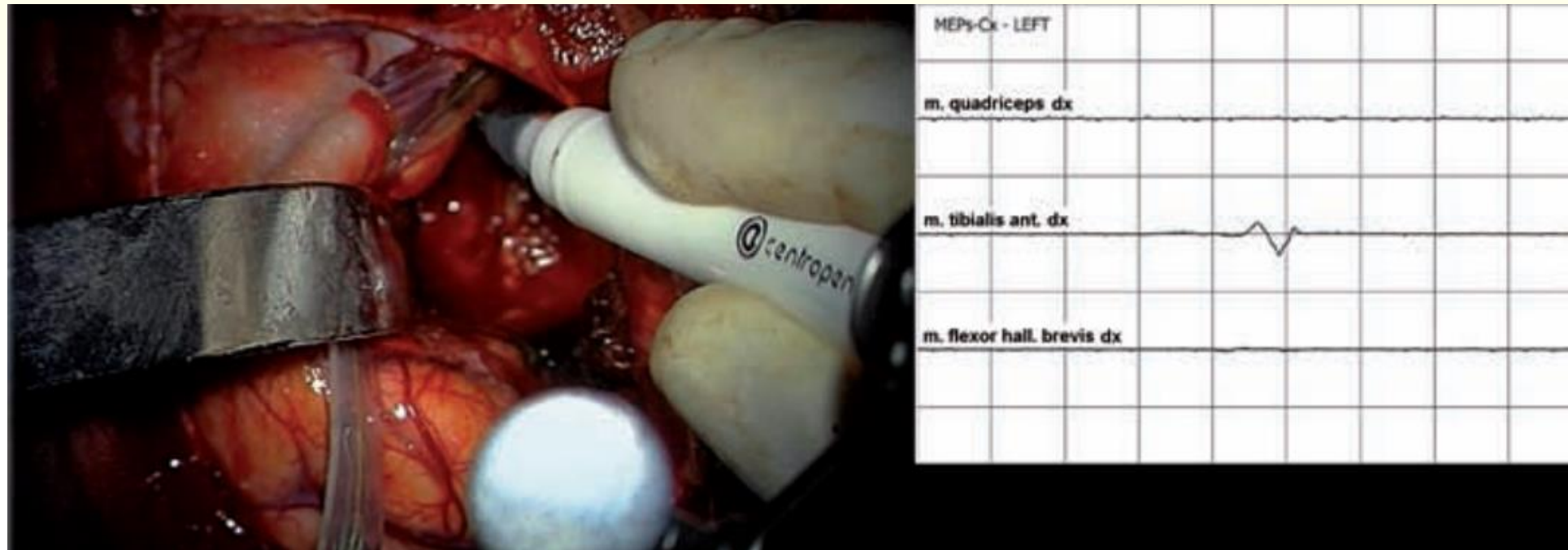
- Aplikace:
 - Diagnózy neuropatií
 - Diagnózy roztroušené sklerózy a demyelinizace nervů
 - Hodnocení postižení krční míchy na podkladě útlaku při degenerativních změnách krční páteře
 - Monitorování hloubky kómatu a stanovení prognózy
 - Monitorování během operací páteře

Motorické EP

- diagnostika funkční integrity motorických drah
- Aplikace:
 - Diagnózy RS
 - Onemocnění motorického neuronu



MEP v neurochirurgii

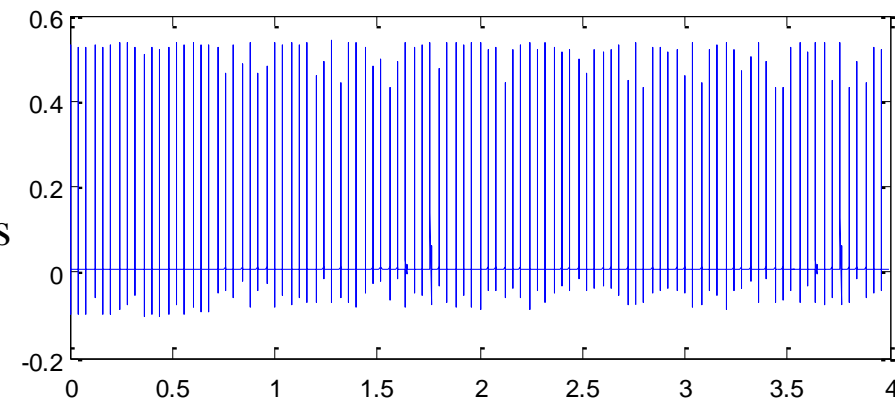
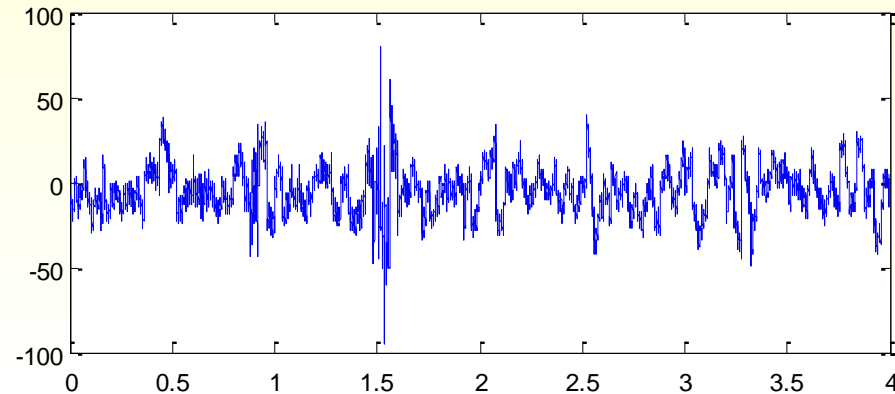


domácí úkol VŠCHT

snímání AEP signálu ($f_s=25$ kHz)
probíhá vsedě , v klidu,
se zavřenýma očima

odezvy na jednotlivé pulsy jsou
automaticky registrovány
pouze po dobu 40 ms

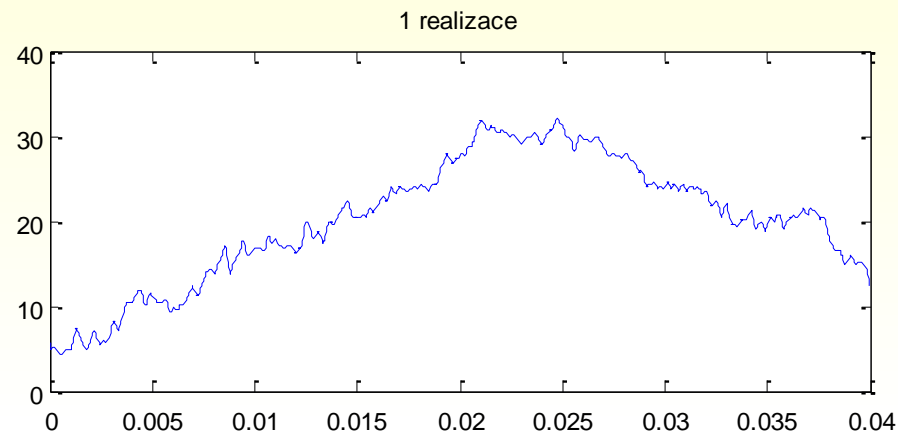
1000 pulsů
délka trvání jednoho pulsu je $100 \mu\text{s}$



4 sekundy záznamu
(AEP + stimuly)

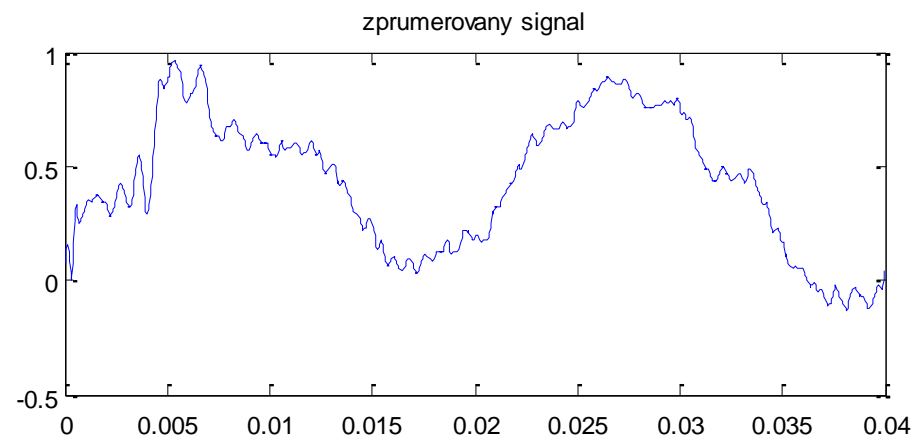
Automaticky detekujte, vyhodnořte a zakreslete vlnu „V“ (pozitivní referenční vlnu v okolí času 6 ms).

průběh jedné AEP odezvy



možnosti

- filtrace
- detekce artefaktů



zprůměrnovaný AEP signál